فصل ۳

پاسخ‌های تشریحی

دستگاه حرکتی

فصل سوم دستگاه حرکتی

پاسخ‌های تشریحی

A ۱ ۴ این تست شاید هیچ‌گاه در کنکور طرح نشود ولی شما باید دقت کنید که از هیچ خط کتاب نخوانده رد نشوید. خب! بریم سروقت پاسخ‌ها! چون **برخی** از اندام‌های مصنوعی، کارایی بسیار بالایی دارند، در حال حاضر در پاراالمپیک‌ها، برای ورزشکاران استفاده از اعضای مصنوعی قوانین سختگیرانه دارد. (*سایر موارد خط کتاب در اولین صفحهٔ فصل می‌باشد.*)

B ۲ ۱ فقط مورد (ج) نادرست است، چون منظور سؤال **اسکلت بدن** است. یادت نره QR code

نکته

اسکلت انسان از استخوان‌ها (الف)، غضروف‌ها (د) و مفاصل (ب) ایجاد شده است که به دو بخش مرکزی و محوری تقسیم‌بندی می‌شود ولی یاخته چند هسته‌ای، مخصوص بافت ماهیچه‌ای اسکلتی است که مستقیماً در ایجاد اسکلت نقشی ندارد (*البته یادت باشه که اسکلت به همراه ماهیچه، دستگاه حرکتی را ایجاد می‌کند*). این یاخته‌ها در دوران جنینی از ادغام چند یاختهٔ مجزا به وجود آمده‌اند.

A ۳ ۲ اسکلت انسان دارای دو بخش محوری و جانبی می‌باشد. اسکلت محوری به صورت **محور بدن** قرار گرفته است و بخشی از آن یعنی استخوان‌های قفسه سینه از قلب و شش‌ها محافظت کرده و بخش سر و ستون مهره‌های آن از مغز و نخاع حفاظت می‌کند. در این اسکلت، کمک در جویدن، صحبت کردن، شنیدن و **کمی** نیز نقش در حرکات بدن از دیگر فعالیت‌های آن است ولی اسکلت جانبی محافظت از دست‌ها و پاها را بر عهده دارد و **بیشتر** در حرکات بدن نقش دارد.

B ۴ ۴ اسکلت محافظت‌کننده **از نخاع** (*مرکز تنظیم انعکاس‌ها*)، همان استخوان‌های **نامنظم** ستون مهره‌ها در اسکلت **محوری** می‌باشند که به همراه جمجمه و دنده‌ها، از مغز، قلب (*قسمت اصلی دستگاه گردش خون*) (رد گزینهٔ (۲)) و شش‌ها نیز محافظت می‌کنند. در این بخش از اسکلت محوری یعنی در ستون مهره‌ها، استخوان دراز وجود ندارد. استخوان‌های انتهایی ستون مهره‌ها به استخوان‌های لگن که در حرکت پاها نقش دارند، مفصل می‌شوند (رد گزینهٔ (۳)). البته خود استخوان‌های موجود در دست و پا مربوط به اسکلت **جانبی** می‌باشند. در مورد رد گزینهٔ (۱) دقت کنید که غضروف (*مانند بافت حلقهٔ C شکل نای*) در مفاصل هر دو نوع اسکلت وجود دارد و همانند بافت استخوانی، نوعی بافت پیوندی می‌باشد.

B ۵ ۴ به جدول استخوان‌شناسی زیر مراجعه کنید (*البته من خیلی به این مدل تست‌ها اعتقادی ندارم چون شکل کتاب به‌طور واضح مفاصل و اتصالات استخوانی را نمایش نداده است*).

ایستگاه ۱ استخوان‌شناسی

استخوان	نوع	متصل به استخوان‌های ...	اسکلت	نوع مفصل
جمجمه	پهن	۸ عدد دندانه‌دار به هم متصلند	محوری	ثابت
چهره	نامنظم	با مفصل ثابت به هم متصلند به‌جز آروارهٔ تحتانی	محوری	ثابت
شانه: کتف	پهن	بازو و ترقوه	جانبی	گوی و کاسه با بازو
شانه: ترقوه	دراز	جناغ و کتف	جانبی	ثابت
بازو	دراز	کتف و زندهای ساعد	جانبی	لولایی با زند **زیرین**
زند زبرین	دراز	بازو و مچ دست	جانبی	متحرک
زند زیرین	دراز	بازو (*آرنج*) و کمی با مچ دست	جانبی	لولایی آرنج با بازو
کف دست	دراز	مچ و بند انگشتان	جانبی	متحرک
بند انگشتان	دراز	کف دست و به همدیگر	جانبی	لغزنده متحرک
مچ دست	کوتاه	زند زبرین و کف دست	جانبی	لغزنده متحرک
دنده‌ها	پهن	اغلب جناغ و ستون مهره‌ها	محوری	ثابت
جناغ	پهن	دنده‌ها و ترقوه	محوری	ثابت
ستون مهره‌ها	نامنظم	به همدیگر و به تنه	محوری	ثابت و لغزنده
نیم‌لگن	پهن	نیم‌لگن و ران	جانبی	ثابت و گوی و کاسه
ران	درازترین	نیم‌لگن و درشت‌نی	جانبی	لولایی زانو
کشکک زانو	پهن	روی زانو	جانبی	ثابت
درشت‌نی	دراز	ران و مچ پا (*قوزک داخلی*)	جانبی	متحرک
نازک‌نی	دراز	درشت‌نی و مچ (*قوزک خارجی*)	جانبی	متحرک
مچ پا	کوتاه	ساق پا و کف پا	جانبی	متحرک لغزنده
کف پا	دراز	مچ و بند انگشتان	جانبی	متحرک
بند انگشتان	دراز	کف و بند انگشتان	جانبی	متحرک

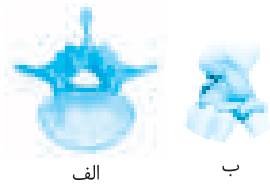

C ۶ ۴ شکل (الف) استخوان نامنظم مهره و (ب) استخوان‌های کوچک مچ دست می‌باشند. استخوان‌های مهره مربوط به اسکلت محوری و مچ دست مربوط به اسکلت جانبی می‌باشند و همان‌طور که می‌دانید، اسکلت جانبی در **حرکت** استخوان‌ها نقش **بیشتری** از اسکلت محوری دارد.

تله‌های تستی گزینهٔ (۱): نخاع، طناب عصبی پشتی در مهره‌داران است که فقط از گردن تا مهره دوم کمر ادامه دارد ولی استخوان‌های ستون مهره‌ها از مهره سوم کمر به پایین فاقد نخاع می‌باشند. / گزینهٔ (۲): استخوان‌های مچ کوچک هستند ولی نامنظم نیستند بلکه از نوع کوتاه هستند. / گزینهٔ (۳): تبدیل مغز زرد به قرمز **فقط** در **تنه** استخوان **دراز** و در کم‌خونی‌های **شدید** رخ می‌دهد.

B ۷ ۱ فقط مورد (الف) نادرست است. بقیه را حفظ کنید واسه روز مبادا!!

نکته جمجمه، چهره، ستون مهره‌ها، دنده‌ها و جناغ از اجزای اسکلت محوری هستند (دقت کنید که کلیه‌ها درون حفره شکمی در خارج از حفره لگن قرار دارند).

B ۸ ۳ موارد (ب)، (ج) و (د) به نادرستی تکمیل می‌کنند.

نکته استخوان‌های اندام فوقانی شامل بازو، زند زیرین و زبرین، مچ دست، کف دست و انگشتان و استخوان‌های اندام تحتانی شامل ران، کشکک زانو، درشت‌نی و نازک‌نی، مچ پا، کف پا و انگشتان است که **به همراه غضروف و مفاصل آن‌ها** اجزای اسکلت **جانبی** را تشکیل می‌دهند ولی سایر استخوان‌ها در اسکلت محوری یا مرکزی جای دارند.

◄ غضروف بین مهره‌ها از اعضای اسکلت محوری می‌باشد.

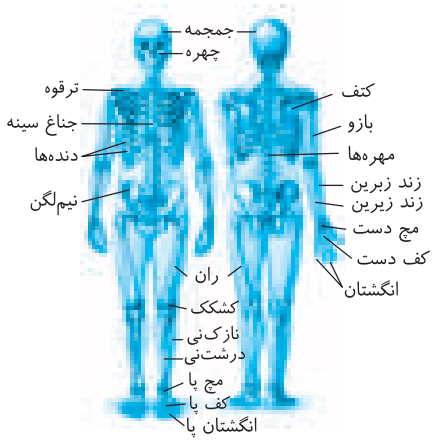

B ۹ ۱ موارد (ب)، (ج) و (د) مطابقت ندارند. با دقت به جدول زیر پی به درستی یا نادرستی همه عبارات می‌برید: یادت نره QR code

وظیفه	توضیح
پشتیبانی	استخوان‌ها **شکل بدن** را تعیین می‌کنند و نیز چارچوبی را ایجاد می‌کنند تا ساختارها بر روی آن مستقر شوند (درستی الف).
حرکت	اتصال ماهیچه‌های اسکلتی به استخوان‌ها و انقباض آن باعث انتقال نیروی ماهیچه به استخوان و حرکت آن می‌شود.
حفاظت اندام‌های درونی	اسکلت استخوانی، بخش‌های حساسی مانند نخاع، قلب، مغز و شش‌ها را احاطه می‌کند.
تولید یاخته‌های خونی	**بسیاری** از استخوان‌ها دارای **مغز قرمز** هستند که این بافت یاخته‌های خونی را تولید می‌کنند (نادرستی ب).
ذخیره مواد معدنی	استخوان‌ها محل ذخیره مواد معدنی مانند فسفات و کلسیم هستند (نادرستی ج).
کمک به شنیدن، تکلم و اعمال دیگر	استخوانچه‌های کوچک گوش در شنیدن و استخوان‌های فک در تکلم و جویدن نقش دارند (نادرستی د).

نکته مغز زرد نیز از انواع مغز استخوان است ولی در تولید یاخته خونی نقش ندارد.

نکته هر نوع مغز استخوان در تولید یاخته‌های خونی نقش ندارد.

B ۱۰ ۱ در شکل مورد نظر الف = استخوان بزرگ پهن لگن، ب = استخوان دنده‌ها، ج = استخوان نامنظم ستون مهره‌ها، د = استخوان کوتاه کوچک مچ دست، و = استخوان دراز بازو، ه = استخوان ران دراز می‌باشد. یادت نره QR code

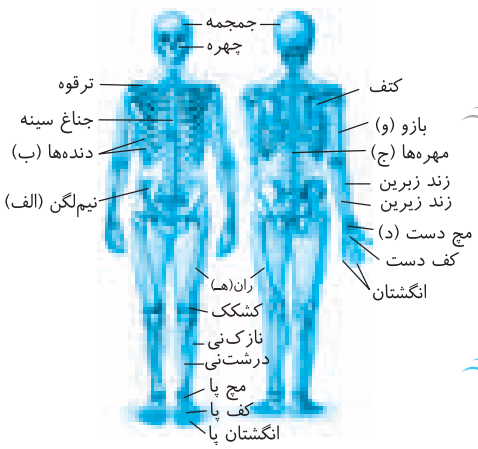

نکته دقت کنید که در **بافت** اسفنجی هر استخوانی، میله‌ها و صفحات حفره‌دار نامنظم در بخش اسفنجی آن وجود دارد ولی **شکل** استخوان، فقط در برخی استخوان‌ها مثل مهره‌ها از نوع نامنظم است.

B ۱۱ ۴ **انتهای برآمده** منظور سر استخوان دراز می‌باشد که فقط در استخوان‌های (و) و (ه) یعنی بازو و ران مشخص شده است. بیشتر فضای سر استخوان دراز حاوی بافت استخوانی اسفنجی با میله‌ها و صفحات با حفره در بین آن‌ها می‌باشد.

نکته در بافت اسفنجی هر استخوانی، میله‌ها و صفحات و حفره‌های بین آن‌ها وجود دارد ولی استخوان نامنظم به شکل استخوان‌هایی مثل ستون مهره‌ها گفته می‌شود.

C ۱۲ ۱ مجرای مرکزی در بین بافت اسفنجی **تنه** استخوان دراز وجود دارد (و – ه). این مجرا در بالغین حاوی **مغز زرد** می‌باشد ولی در اثر کم‌خونی **شدید** مثل خون‌ریزی شدید، کمبود اریتروپویتین، فقر آهن و اسید فولیک شدید، خرابی مخاط معده و کم‌کاری مغز استخوان مغز زرد چربی‌ساز به مغز قرمز با قدرت تولید گویچه‌های خونی تبدیل می‌شود.

نکته از زیست دهم به یاد دارید که هرگاه در ایجاد لخته یا انعقاد خون درپوش ایجاد شود، یعنی خونریزی **جزئی** بوده است، پس کم‌خونی شدید برای تغییر مغز زرد استخوان در فرد ایجاد نشده است.

B ۱۳ ۱) **ران درازترین** استخوان بدن است که مربوط به **اندام تحتانی** و بخشی از اسکلت **جانبی** می‌باشد، ولی استخوانچه‌های گوش میانی که کوچک‌ترین استخوان‌های بدن هستند، در اسکلت **محوری** قرار دارند. ضمناً لازم به ذکر است که استخوان‌های **مچ** در اسکلت **جانبی**، کوتاه‌ترین استخوان‌های بدن محسوب می‌شوند.

نکته استخوان بزرگ می‌تواند از نوع دراز (*ران*) یا پهن (*لگن*) باشد.

C ۱۴ ۱) همهٔ موارد نادرست می‌باشند. (*در این تست باید به قید بسیاری توجه زیادی کنید!*)

تله‌های تستی الف) نادرست است. **بیشتر** حرکات بدن با کمک اسکلت **جانبی** که متعلق به **دست و پا** هستند انجام می‌گیرد. / ب) نادرست است. **هر استخوانِ** دارای مغز **قرمز**، یاخته خونی ایجاد می‌کند ولی مغز قرمز در **بسیاری** از استخوان‌ها وجود دارد. / ج) نادرست است. مچ دست دارای استخوان‌های کوتاه می‌باشد. سیستم هاورس در تنه استخوان دراز و بخش‌هایی از **هر** استخوان دیگری وجود دارد. / د) نادرست است. **همهٔ** انواع استخوان‌ها دارای دو نوع بافت استخوانی **فشرده و اسفنجی** می‌باشند.

B ۱۵ ۲)

نکته هر استخوان از دو نوع بافت استخوانی فشرده و اسفنجی تشکیل شده است ولی **میزان** هر یک از این بافت‌ها **همانند محل قرارگیری آن** در استخوان‌های مختلف متفاوت است.

تله‌های تستی گزینهٔ (۱): درست است. استخوان‌های بدن اندازه‌های متفاوت از نوع کوچک در گوش میانی تا نوع بزرگ در لگن دارد. / گزینهٔ (۳): درست است. سطح خارجی تنه استخوان دراز، بافت **پیوندی** دارد که همانند هر بافت پیوندی دیگری یاخته‌های آن، مادهٔ زمینه‌ای آن را می‌سازند. / گزینهٔ (۴): درست است. استخوان‌های دراز مثل ران و بازو در طول تنهٔ خود، بافت فشرده یا متراکم دارند که به صورت واحدهایی به نام سامانهٔ هاورس قرار گرفته‌اند که بیشتر حجم تنهٔ استخوان‌های دراز را تشکیل داده‌اند.

B ۱۶ ۲) فقط عبارت (ج) نادرست است.

شکل بیانگر استخوان‌های **پهن** موجود در **جمجمه** انسان می‌باشد که با داشتن **لبه‌های دندانه‌دار** به صورت مفصل **ثابت** در هم فرو رفته‌اند. مفصل‌های ثابت مایع مفصلی و رباط و کپسول مفصلی ندارند (درستی الف). در سطح درونی جمجمه، منتز سه‌لایه‌ای وجود دارد که لایه خارجی آن به سطح داخلی استخوان متصل می‌باشد. به یاد دارید که لایه خارجی بیشترین ضخامت را در بین لایه‌های منتز دارد (درستی ب). جمجمه در اسکلت محوری واقع شده است و برخلاف اسکلت جانبی در حرکت **نقش کمی** دارد ولی نه اینکه اصلاً نقشی نداشته باشد (نادرستی ج).

B ۱۷ ۲) یادت نره QR code

نکته سامانهٔ هاورس در بیشتر قسمت‌های **تنه یا طول استخوان‌های دراز زند زیرین** وجود دارد. این سامانه تشکیل دهندهٔ بافت متراکم است و بافت اسفنجی درون خود ندارد. توجه داشته باشید که سؤال در مورد سامانهٔ هاورس است اما اگر در مورد خود استخوان بود، گزینهٔ (۴) درست بود (نادرستی گزینهٔ (۴)). در سامانهٔ هاورس، استوانه‌هایی **هم‌مرکز** از تیغه‌های استخوانی وجود دارد (نادرستی گزینهٔ (۱)) که توسط مادهٔ زمینه‌ای از مواد **آلی** پروتئینی مثل کلاژن و مواد **معدنی** احاطه شده‌اند (درستی گزینهٔ (۲)).

نکته اعصاب و رگ‌های سامانهٔ هاورس، **درون مجرایی** در وسط هر سامانه وجود دارند. در هر سیستم یا سامانهٔ هاورس فقط یک مجرا وجود دارد و ارتباط بافت زنده را با بیرون برقرار می‌کند (نادرستی گزینهٔ (۳)).

A ۱۸ ۳) موارد (ب)، (ج) و (ه) یعنی رگ خونی، میله‌ها و صفحات حفره‌دار و مغز استخوان در ساختار هر تیغهٔ استخوانی سیستم هاورس وجود ندارد.

نکته هر تیغهٔ استخوانی در سامانهٔ هاورس، از یاخته‌های استخوانی ایجاد شده است که توسط کلاژن‌ها و مادهٔ زمینه‌ای متشکل از پروتئین و مواد معدنی کلسیم‌دار احاطه شده‌اند ولی رگ خونی در مجرای مرکزی هر سامانهٔ هاورس قرار دارد (*دقت کنید که سؤال کل سامانهٔ هاورس را نخواسته است، بلکه یکی از استوانه‌های آن را خواسته است. اگر کل سامانهٔ هاورس مدنظر بود، این سامانه حاوی رگ خونی نیز بود*). در انتها لازم به یادآوری است که میله‌ها و صفحات ویژهٔ بافت اسفنجی می‌باشند که سامانهٔ هاورس ندارد.

C ۱۹ ۴) همهٔ موارد صحیح می‌باشند.

تله‌های تستی الف) درست است. استخوان‌ها که نوعی بافت پیوندی هستند سبب **حفاظت و پشتیبانی** بدن می‌شوند. دقت کنید که هر ۶ نوع بافت پیوندی (*ست، چربی، خون، رشته‌ای، غضروف و استخوان*) فضای بین‌یاخته‌ای بیشتری از بافت پوششی دارند. (*بافت پوششی فضای بین‌یاخته‌ای کمی دارد.*)
ب) درست است.

نکته سامانهٔ هاورس، مخصوص بافت استخوانی فشرده می‌باشد و در بافت اسفنجی وجود ندارد. در تنهٔ استخوان دراز، بافت اسفنجی به سطح درونی این سامانه متصل است.

ج) درست است. **یاخته‌های** استخوانی وظیفه **تولید** یا آزادسازی مادهٔ زمینه‌ای حاوی پروتئین (*ماده آلی*) و املاح کلسیم (*مواد معدنی*) به همراه رشته‌های کلاژن دارند. / د) درست است. **رگ‌ها و اعصاب** مسئول ارتباط بخش **زنده** استخوان با محیط بیرون هستند. **اعصاب** دارای بافت عصبی و پیوندی و **رگ‌ها** دارای بافت پیوندی خون و جداره پوششی به همراه ماهیچه‌ای می‌باشند.

C ۲۰ ۳) موارد (الف)، (ب) و (د) عبارت را به نادرستی تکمیل می‌کنند. منظور لایهٔ **خارجی** تنهٔ استخوان با بافت **پیوندی رشته‌ای** آن می‌باشد.

نکته بافت پیوندی **رشته‌ای** (*محکم*) فقط دور **تنه** استخوان دراز قرار دارد و سر استخوان در خارجی‌ترین قسمت خود غضروف دارد (نادرستی الف) که **کانال‌هایی** برای عبور رگ‌ها و اعصاب ورودی و خروجی از استخوان دارد. این بافت در پیراشامه، برون‌شامه و میوکارد قلب وجود دارد ولی درون‌شامه (*آندوکارد*) قلب، فقط از بافت پوششی سنگفرشی ساده تشکیل شده است (نادرستی ب). انشعابات رگ‌های ورودی از منافذ لایهٔ پیوندی دور استخوان، در مجرای هر سامانهٔ هاورس و بین سامانه‌ها وجود دارد و انشعابات انتهایی آن‌ها تا سر استخوان و بافت اسفنجی ادامه می‌یابد (درستی ج).

◄ در مورد عبارت (د) دقت کنید که سؤال در مورد بافت پیوندی رشته‌ای است (*نه استخوانی!*).

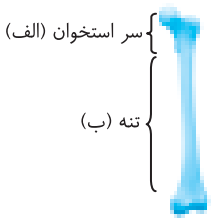

A ۲۱ ۲ در شکل مقابل که استخوان دراز ران را نشان می‌دهد، (الف) سر استخوان است که بیشتر حاوی بافت اسفنجی با میله‌ها و صفحات استخوانی مغز قرمز می‌باشد ولی (ب) تنه استخوان را نشان می‌دهد که هم تیغه‌های موازی و مجرای مرکزی در هر سامانهٔ هاورس دارد و هم بافت اسفنجی دارد. هر دو قسمت حاوی بافت استخوانی هستند که نوعی بافت پیوندی است و فضای بین‌یاخته‌ای کمی ندارند (*در مورد رد گزینهٔ (۱) دقت کنید که سامانهٔ هاورس که تیغه‌های موازی دارد، میله و صفحات ندارد*).

نکته

در تنه استخوان دراز، مغز استخوان در مجرای مرکزی هاورس نمی‌باشد بلکه در مجرای مرکزی بین حفره‌های بافت اسفنجی آن می‌باشد.

B ۲۲ ۲ موارد (الف) و (د) در سامانهٔ مورد نظر، که همان سامانه یا **سیستم هاورس** است و بیشتر فضای تنهٔ استخوان‌های دراز را پر کرده، وجود ندارد.

نکته

هر سامانهٔ هاورس، استوانه‌هایی هم‌مرکز از یاخته‌های استخوانی تک‌هسته‌ای هستند (درستی ب). در این سامانه، مادهٔ زمینه‌ای از پروتئین (*حاوی نیتروژن*) و مواد معدنی مثل کلسیم تشکیل شده است (درستی ج). این سامانه، فقط **دارای یک مجرای حاوی** رگ و اعصاب می‌باشد که این مجرا نیز با مجرای مرکزی متفاوت است (نادرستی الف). در مورد نادرستی عبارت (د) دقت کنید که این میله‌ها و صفحات مربوط به بافت اسفنجی استخوان می‌باشند.

B ۲۳ ۲ **اعصاب و رگ‌های** درون استخوان، سبب **ارتباط بافت زنده با محیط بیرون می‌شوند**. این اعصاب و رگ‌ها از بافت پیوندی خارجی در تنه استخوان دراز وارد و خارج می‌شوند. انشعابات این عوامل در **مجرای هر سیستم هاورس** و در بین دو سیستم مجزا دیده می‌شود. با توجه به شکل مقابل مشاهده می‌کنید که انشعابات رگ‌های خونی می‌توانند به صورت عرضی بین دو سیستم هاورس ارتباط خونی برقرار کند (نادرستی گزینهٔ (۱)).

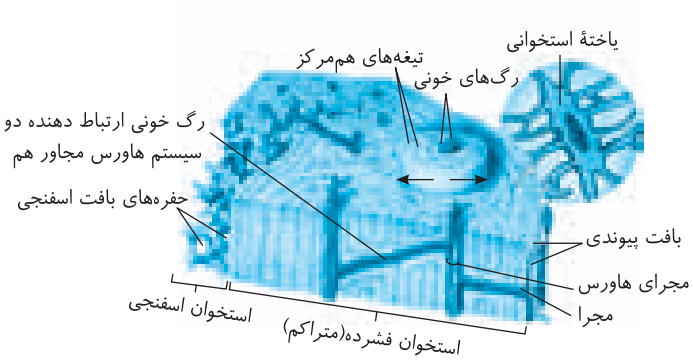

نکته

اعصاب و رگ‌ها در تیغه‌های استخوانی سیستم هاورس پخش نمی‌باشند (درستی گزینهٔ (۲)).

نکته

رگ‌های خونی می‌توانند همانند دیوارهٔ حبابک‌ها، بافت سنگفرشی ساده داشته باشند (نادرستی گزینهٔ (۳)).

C ۲۴ ۳ موارد (الف) و (ج) نادرست می‌باشند.

تله‌های تستی الف) نادرست است. **همهٔ** استخوان‌های بدن دارای بافت‌های استخوانی فشرده (*متراکم*) و اسفنجی (*نرم*) در **مقدار و محل متفاوتی** می‌باشند. / ب) درست است. در هر بافت پیوندی (*غضروف، استخوان و...*) یاخته‌ها مسئول ساخت رشته‌ها و مادهٔ زمینه‌ای آن هستند. / ج) نادرست است. اعصاب و رگ‌ها در **مجرای** هر سامانهٔ هاورس قرار دارند (*نه حرکا یهٔ تیغه‌های شکل*). / د) درست است. در ابتدای دوران جنینی استخوان‌ها حاوی بافت نرم هستند و به تدریج با رسوب کلسیم سخت می‌شوند.

A ۲۵ ۱ بخش اسفنجی حاوی میله‌ها و صفحاتی دارای حفرات متعدد بوده ولی بافت استخوانی متراکم حاوی سیستم‌های هاورس و تیغه‌های هم‌مرکز می‌باشد.

نکته

رگ خونی هم در بخش اسفنجی و هم در بافت متراکم استخوان وجود دارد ولی سامانهٔ هاورس در بخش اسفنجی وجود ندارد.

C ۲۶ ۳ سؤال در مورد **مادهٔ زمینه‌ای استخوان** است که موارد (الف)، (ب) و (ج) در مورد آن نادرست است.

تله‌های تستی الف) نادرست است. این عبارت در مورد اعصاب و رگ‌های استخوان صحیح است. / ب) نادرست است. کلاژن قسمتی از مادهٔ زمینه‌ای نیست بلکه رشته‌های پیوندی است که در بین یاخته‌ها و مادهٔ زمینه‌ای قرار دارد. / ج) نادرست است. میله‌ها و صفحات مربوط به بافت اسفنجی است نه سامانهٔ هاورس! / د) درست است. در انسان تا اواخر سن رشد، یاخته‌های استخوانی به تولید مادهٔ زمینه‌ای می‌پردازند. یادت نره QR code

B ۲۷ ۳ موارد (الف)، (ب) و (د) به نادرستی تکمیل می‌کنند. بافت پیوندی **رشته‌ای** روی تنه ماهیچه‌ها و استخوان ران را می‌پوشاند. این بافت پروتئین‌های ساختاری کلاژن و رشته‌های کشسان مقاوم دارد.

عبارت (الف) در مورد بافت پوششی می‌باشد، عبارت (ب) در مورد مادهٔ زمینه‌ای استخوان و رشته‌های استخوانی است و عبارت (د) در مورد بافت پوششی صادق است که روی غشای پایه قرار دارد. به همین دلیل این عبارات نادرست هستند.

B ۲۸ ۳

نکته

استخوان درشت‌نی، یک استخوان دراز است که طول یا تنه آن از خارج به داخل به ترتیب موارد زیر را دارد:

الف) از طریق بافت پیوندی پوشاننده استخوان است که رگ‌ها و اعصاب از راه کانال‌هایی یا مجاری به بیرون ارتباط دارند (نادرستی گزینهٔ (۱)).

ب) سامانهٔ هاورس که به صورت استوانه‌های هم‌مرکز از یاخته‌های استخوانی، کلاژن و مادهٔ زمینه‌ای پروتئین‌دار و مواد معدنی‌دار می‌باشند (نادرستی گزینهٔ (۲)).

ج) سطح درونی تنه استخوان دراز، بافت اسفنجی نرم و پر از مغز استخوان در حفره بین یاخته‌ها دارد که در بالغین بیشتر از نوع **مغز زرد** می‌باشد (درستی گزینهٔ (۳) و نادرستی گزینهٔ (۴)). دقت کنید که بافت اسفنجی داخل تنهٔ استخوان دراز، حفراتی در بین میله‌ها و صفحات استخوانی دارد که در فرد سالم و بالغ حاوی مغز زرد می‌باشد. این حفرات همان مجرای میانی تنهٔ استخوان هستند.

B ۲۹ ۳ موارد (الف)، (ب) و (د) در مورد مغز زرد استخوان نادرست می‌باشند. یادت نره QR code

نکته **مغز استخوان همواره در بافت اسفنجی قرار دارد.** دو نوع مغز استخوان در بدن وجود دارد. مغز قرمز استخوان که مسئول ساخت یاخته‌های خونی است (نادرستی د) و در بین حفرات اسفنجی استخوان‌های پهن و کوتاه و سر استخوان دراز (*مثل ران*) وجود دارد. دیگری مغز **زرد** استخوان است که بیشتر از **چربی** تشکیل شده است. این مغز در **مجرای مرکزی تنه** (نادرستی الف) **استخوان‌های دراز** بالغین و در بخش اسفنجی قرار دارد که در سطح درونی سیستم هاورس می‌باشد (*سر استخوان مجرای مرکزی ندارد*). این مغز در حفرات تشکیل شده در بین میله‌ها و صفحات استخوانی قرار گرفته است (درستی ج). دقت کنید که اشکال در یاخته‌های **کناری** معده (*نه یاخته‌های اصلی!*)، سبب کم‌خونی و تغییر مغز زرد به قرمز می‌شود (نادرستی ب).

B ۳۰ ۲ موارد (الف) و (ج) در مورد غضروف نمی‌باشند. سر یا انتهای برآمدهٔ استخوان‌های دراز، در سطح خارجی خود **بافت غضروفی** دارد. از طرفی می‌دانید که همهٔ استخوان‌ها در دوران جنینی، ابتدا به صورت **غضروفی** بوده‌اند و از طرفی، این بافت در نایژک‌ها وجود ندارد. عبارات دیگر در مورد غضروف نمی‌باشند.

B ۳۱ ۲ ران استخوانی دراز می‌باشد. در هر نوع استخوانی، مغز استخوان چه قرمز و چه زرد درون بافت **اسفنجی** قرار دارد. در استخوان‌های دراز، در تنه یا طول استخوان، مغز **زرد** در مجرای مرکزی استخوان و در قسمت حفره‌های درون میله‌ها و صفحات بافت اسفنجی وجود دارد ولی در سر یا انتهای برآمدهٔ آن، مغز در حفرات بافت اسفنجی قرار دارد. دقت کنید که تبدیل مغز زرد به قرمز فقط در تنهٔ استخوان دراز و در شرایط خاص کم‌خونی شدید رخ می‌دهد.

B ۳۲ ۱ منظور بافت پیوندی از نوع **غضروف** می‌باشد که فقط در عبارت (د) ویژگی آن به عنوان یک بافت پیوندی به درستی بیان شده است. یادت نره QR code

نکته چون در **نایژک‌ها** بافت **غضروفی** وجود ندارد، این مجاری تنفسی می‌توانند با تنگ و گشاد شدن، سبب کنترل ورود و خروج هوا شوند. غضروف در مفصل‌های ثابت مثل جمجمه که حاوی استخوان‌های پیشانی، آهیانه، گیجگاهی و... است وجود ندارد (نادرستی ج). فضای بین‌یاخته‌ای اندک ویژهٔ بافت پوششی است (نادرستی الف) و در سطح داخلی نای، بافت **پوششی** به صورت **مژکدار** می‌باشد (نادرستی ب). یادتون باشه کلمهٔ بافت با مادهٔ زمینه‌ای، در جانوران ویژهٔ بافت پیوندی است که ۶ نوع مختلف دارد.

A ۳۳ ۳ بیماری مورد نظر، **کم‌خونی داسی‌شکل** می‌باشد که هموگلوبین غیرعادی می‌سازد. در این افراد اشکال در مغز **قرمز** استخوان سبب تولید این ماده شده است. همان‌طور که بارها گفتیم، مغز قرمز در انتهای برآمدهٔ استخوان ران و سایر استخوان‌های پهن در حفرات بین صفحات و میله‌های بافت اسفنجی قرار دارد.

B ۳۴ ۳ منظور سؤال، **ستون مهره‌ها** می‌باشد که فقط از استخوان‌های نامنظم تشکیل شده است.

تله‌های تستی گزینهٔ (۱): نادرست است. طناب عصبی نخاع تا مهرهٔ دوم کمر وجود دارد. / گزینهٔ (۲): نادرست است. در مفصل زانو، استخوان‌های دراز ران و ساق پا وجود دارد. / گزینهٔ (۳): درست است. جمجمه و ستون مهره‌ها یکی از عوامل محافظت‌کننده از مغز و نخاع به عنوان بخش مرکزی دستگاه عصبی انسان می‌باشند. / گزینهٔ (۴): نادرست است. این عبارت در مورد استخوان‌های پهن جمجمه می‌باشد نه ستون مهره‌ها! یادت نره QR code

C ۳۵ ۲ موارد اول و دوم نادرست می‌باشند.

عبارت اول: نادرست است. در شکل مورد نظر (الف) حفره‌های بافت اسفنجی است که حاوی مغز استخوان و رگ‌های **خونی** می‌باشد. / عبارت دوم: نادرست است. (ب) مجرای هاورس دارای رگ‌های خونی و اعصاب می‌باشد که فاقد مغز استخوان است. (ج) بافت پیوندی رشته‌ای دور استخوان و (د) مجراهایی می‌باشند که رگ‌های خونی و اعصاب از آنجا وارد تنه استخوان شده است. / عبارت چهارم: درست است. اگر در شکل دقت کنید انشعابات رگ‌ها و اعصاب آن‌ها بین دو مجرای هاورس دو سامانه مجاور ارتباط خونی برقرار کرده است.

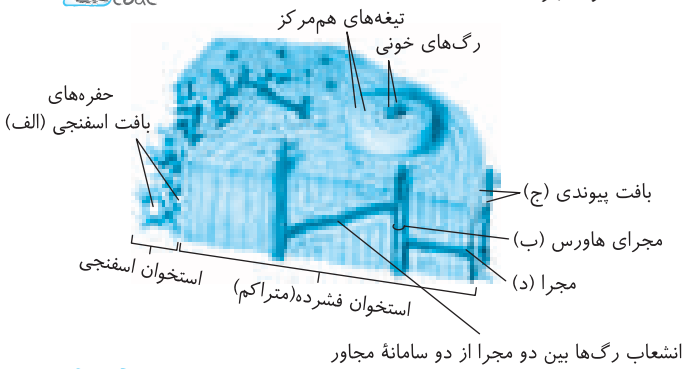

نکته بافت اصلی استخوان، غضروف، خون، چربی و پیوندی سست و رشته‌ای همگی از نوع پیوندی می‌باشند (درستی عبارت سوم).

C ۳۶ ۲ موارد (الف)، (ب) و (د) نادرست می‌باشند.

تله‌های تستی الف) نادرست است. استخوان‌ها **در دوران جنینی** (*ابتدای تشکیل*) به صورت بافت نرم هستند ولی در همان دوران جنینی، دقت کنید در **قبل از تولد**، به تدریج با افزوده شدن نمک‌های کلسیم و اثر هورمون‌ها سخت‌تر و استخوانی می‌شوند. / ب) نادرست است. یاخته‌های استخوانی **تا اواخر سن رشد** (*نه تا هنگام بلوغ!*) کلاژن و مادهٔ زمینه‌ای پر از پروتئین و کلسیم ترشح می‌کنند. (*مثلاً بلوغ دختران در ۹ سالگی شروع می‌شود ولی رشد تا سال‌ها بعد از آن ادامه دارد. در فصل ۴ هم به‌طور مستقیم می‌خوانیم که رشد استخوان‌ها، سال‌ها بعد از بلوغ متوقف می‌شود.*) / ج) درست است. با افزایش سن، یاخته‌های استخوانی کم‌کار شده و از تولید مادهٔ زمینه‌ای و تراکم استخوان کاسته می‌شود. / د) نادرست است. **تغییرات استخوانی تا پایان عمر وجود دارند** که تا اواخر سن رشد تراکم زیاد می‌شود ولی در ادامه در اثر بی‌حرکتی و یا افزایش سن این تراکم کم می‌شود. یادت نره QR code

C ۳۷ ۳ موارد (ب) و (د) صحیح می‌باشد.

تله‌های تستی الف) نادرست است. از **زمان تولد تا مرگ** در اثر حرکات **معمول** بدن شکستگی‌های میکروسکوپی به‌طور **پیوسته** در استخوان ایجاد می‌شوند (*نه اینکه بعد از سن رشد این شکستگی‌ها آغاز شوند*). / ب) درست است. حرکات معمول بدن در شکستگی میکروسکوپی نقش دارند نه ماکروسکوپی. / ج) نادرست است. در شکستگی‌ها **یاخته‌های نزدیک** محل شکستگی، با تقسیم خود سبب ترمیم استخوان می‌شوند. / د) درست است. با افزایش سن یا عدم ورزش و تحرک، استخوان‌ها ظریف‌تر و کم‌تراکم‌تر می‌شوند. یادت نره QR code

A ۳۸ ۳ البته این تست بیشتر به فصل بعد ربط پیدا می‌کند ولی خب گوش کنید.

نکته افزایش هورمون غده پاراتیروئید، سبب برداشتن کلسیم از بافت زمینه‌ای استخوان شده که زیادی ترشح آن سبب پوکی و تخریب استخوان و بالا رفتن کلسیم خون می‌شود. از طرفی زیادی هورمون‌های جنسی و کلسی‌تونین سبب عدم برداشت کلسیم از استخوان و سفت ماندن استحکام بافت استخوانی می‌شود.

C ۳۹ ۴ موارد (الف) و (د) نادرست می‌باشند.

تله‌های تستی الف) نادرست است. رگ‌های خونی استخوان از کپسول تنه وارد می‌شوند و مسیر استوانه‌های هاورس را طی می‌کنند تا به مجرای هاورس برسند البته در کل تیغه‌ها و هر قسمت استوانه وارد نمی‌شوند. / ب) درست است. مغز زرد که چربی زیادی دارد در مجرای مرکزی استخوان‌های دراز در بین حفره‌های اسفنجی را پر می‌کند. / ج) درست است. هورمون‌های جنسی و کلسی‌تونین، مانع کاهش کلسیم از استخوان می‌شوند ولی برخلاف آن‌ها، هورمون پاراتیروئیدی کلسیم خون را بالا می‌برد و از مقدار مادهٔ زمینه‌ای استخوان می‌کاهد. / د) نادرست است. فعالیت بافت استخوانی در تمام طول عمر وجود دارد. این فعالیت‌ها تا پایان سن رشد به صورت افزاینده و بعد از آن به صورت کاهش یافته می‌باشد.

B ۴۰ ۱ موارد (الف)، (ب) و (د) اثری مخالف دارند.

نکته کمبود تستوسترون (*فصل ۷*) و کلسی‌تونین (*هورمون غیرپیدار تیروئید*) سبب کاهش رسوب کلسیم در استخوان و کاهش تراکم استخوان می‌شود، پس در بین عبارات باید مواردی که سبب **افزایش** تراکم استخوان می‌شود را انتخاب کنیم. زیادی ویتامین *D* و کلسیم غذا، عدم مصرف الکل، دخانیات و نوشابه گازدار، ورزش زیاد، تحرک بدن و کاهش پاراتورمون، تراکم استخوان و رسوب کلسیم در استخوان را زیاد می‌کند.

هورمون‌های مؤثر بر مقدار کلسیم
- کلسی‌تونین غدهٔ تیروئید
  - از آزاد شدن کلسیم مادهٔ زمینه‌ای استخوان جلوگیری می‌کند.
  - کلسیم خون را بالا نمی‌برد.
- هورمون پاراتیروئیدی ← کلسیم را از استخوان جدا کرده و مقدار آن را در پلاسما بالا می‌برد.

B ۴۱ ۲ در شکل مقابل (الف) شکستگی یا همان ترک در استخوان ران وجود دارد که یک شکستگی **میکروسکوپی** یا کوچک می‌باشد. در این نوع شکستگی تقسیم یاخته‌های **اطراف** در استخوان ران پس از **چند هفته** سبب بهبودی ناحیه می‌شود. این قسمت (الف) که به‌طور **پیوسته** می‌تواند در اثر حرکات بدن دچار شکستگی **میکروسکوپی** شده باشد، نیاز به کار خاصی ندارد.



B ۴۲ ۲ عنصر مورد نظر کلسیم است که موارد (ب) و (ج) دربارهٔ آن صحیح می‌باشند.

تله‌های تستی الف) نادرست است. یون کلسیم در انعقاد خون و فعال شدن پروتئین‌های انعقادی به همراه ویتامین *K* مؤثر است. / ب) درست است. کلسیم در انقباض ماهیچه‌ها مؤثر است. / ج) درست است. تنظیم کلسیم خون توسط هورمون‌های آزاد شده از تیروئید و پاراتیروئید در گردن صورت می‌گیرد. / د) نادرست است. کانال مورد نظر **سدیمی** است.

یادت نره QR code

A ۴۳ ۲

نکته **کمبود** ویتامین *D* و کلسیم، همانند مصرف دخانیات، الکل و نوشیدنی‌های گازدار، رسوب کلسیم در استخوان را کاهش می‌دهند. پس ویتامین *D* در مقدار مناسب خود همانند هورمون‌های جنسی و کلسی‌تونین مانع کاهش کلسیم در استخوان و حفظ استحکام آن می‌شود.

تله‌های تستی گزینهٔ (۱): نادرست است. هورمون پاراتیروئیدی سبب **تجزیه املاح کلسیم بافت زمینه‌ای** استخوان می‌شود نه تجزیه یاخته استخوانی!! / گزینهٔ (۳): نادرست است. افزایش کلسی‌تونین با جلوگیری از ورود کلسیم از استخوان به خون، سبب کاهش کلسیم خون و افزایش یا حفظ سختی استخوان می‌شود. / گزینهٔ (۴): نادرست است. افزایش وزن **همانند** انجام ورزش، سبب افزایش استحکام استخوان‌ها می‌شود.

C ۴۴ ۲ موارد (الف)، (ب) و (د) همانند عبارت مورد نظر نادرست هستند.

نکته عبارت مورد نظر **نادرست** است چون جمجمه از **چندین استخوان** با مفصل ثابت و لبه دندانه‌دار ایجاد شده است و خود به تنهایی یک استخوان نمی‌باشد!!

تله‌های تستی الف) نادرست است. **بیشتر** مفصل‌ها، متحرک هستند و استخوان‌های آن قابلیت حرکت دارند. مفصلی که حاوی **مایع مفصلی** است و استخوان دراز دارد، **قطعاً** حرکت دارد (*نه بیشتر آن‌ها!!*) ← **دقت کنید!!** / ب) نادرست است. در مفصل‌های **متحرک** برخلاف نوع ثابت، **سر** استخوان دارای غضروف می‌باشد (*در مفصل ثابت، غضروف وجود ندارد*). / ج) درست است. کپسول، رباط و زردپی مسئول کنار هم قرار دادن استخوان‌ها در مفاصل متحرک هستند و همگی از بافت پیوندی **رشته‌ای** (*محکم*) تشکیل شده‌اند. / د) نادرست است. مفصل‌های ثابت دارای کپسول پیوندی نمی‌باشند.

یادت نره QR code

B ۴۵ ۱ سؤال در مورد **غضروف و مایع مفصلی** می‌باشد که فقط عبارت (د) در مورد آن‌ها صحیح است چون هر دو به بافت پیوندی متصل هستند. غضروف به بافت پیوندی استخوان متصل است و مایع مفصلی هم با غضروف که نوعی دیگر از بافت پیوندی است، اتصال دارد.

نکته در مفاصل متحرک، **مایع مفصلی** و **سطح صیقلی غضروف‌ها** به استخوان‌ها این امکان را می‌دهد که سالیان متمادی در مجاور هم حرکت کنند، در حالی که گیرندهٔ وضعیتی در ماهیچهٔ اسکلتی، کپسول مفصلی و زردپی‌ها وجود دارد که هیچ‌کدام سازندهٔ مایع مفصلی نمی‌باشند (نادرستی الف). مایع مفصلی بافت محسوب نمی‌شود (نادرستی ب). در لایهٔ **داخلی** مجاری تنفسی بافت پوششی مخاط مژک‌دار وجود دارد (*نه غضروف*) (نادرستی ج).

B ۴۶ ۳ قسمت مورد نظر کپسول رشته‌ای با بافت پیوندی محکم (*همانند زردپی*) می‌باشد که به نگهداری دو استخوان در محل مفصل کمک می‌کند.

گزینهٔ (۱) در مورد غضروف و مایع مفصلی، گزینهٔ (۲) در مورد بافت پیوندی رشته‌ای اطراف استخوان صحیح است (*نه کپسول مفصلی*) و گزینهٔ (۴) در مورد پیوندی سست و غضروف صحیح می‌باشد.

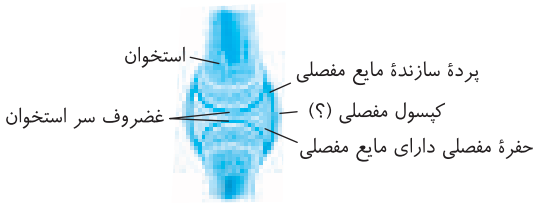

A ۴۷ ۳

نکته اسکلت **جانبی** (دست و پا) برخلاف اسکلت محوری در **حرکات** بدن **نقش اصلی** را ایفا می‌کند. در این اسکلت **بیشتر** مفاصل از نوع **متحرک** هستند چون باید در حرکت کمک کند (مفصل بین دو نیم‌لگن ثابت است.) (علت درستی گزینهٔ (۳)).

تله‌های تستی این اسکلت دارای استخوان‌های دراز (ران)، کوتاه (مچ) و پهن (کتف) و نوع نامنظم می‌باشد که در تنهٔ استخوان دراز دارای سامانهٔ هاورس هستند (نادرستی گزینه‌های (۲) و (۴)).

نکته در مورد دلیل رد گزینهٔ (۱) دقت کنید که اسکلت از استخوان، غضروف و مفصل ایجاد می‌شود و در ساختار آن، ماهیچه وجود ندارد.

B ۴۸ ۴ در مفاصل متحرک، دو استخوان توسط **کپسول مفصلی، رباط و زردپی ماهیچه‌ها** در کنار هم نگه داشته می‌شوند ولی **غضروف‌ها که سطح صیقلی دارند و مایع مفصلی**، سبب **تسهیل** در حرکت آن‌ها در کنار هم می‌شوند (دلیل درستی گزینهٔ (۴)).

تله‌های تستی گزینهٔ (۱): نادرست است. زردپی ← ادامه غلاف دور دسته‌های ماهیچه‌ای است.

گزینهٔ (۲): نادرست است. کپسول مفصلی و سایر موارد ← حاوی بافت پیوندی با انواع مختلف رشته‌های پروتئینی می‌باشد.

گزینهٔ (۳): نادرست است. در بین عوامل فوق، فقط رباط‌ها فاقد گیرندهٔ وضعیتی می‌باشند.



B ۴۹ ۱ فرد (الف) مبتلا به پوکی استخوان است ولی فرد (ب) دارای استخوان طبیعی می‌باشد. پوکی استخوان در اثر کمبود ویتامین D و یا کلسیم در غذای روزانه، مصرف نوشیدنی‌های الکلی و دخانیات با جلوگیری از رسوب کلسیم در استخوان رخ می‌دهد. زیادی ترشح هورمون غدد پاراتیروئیدی و **کمبود** کلسی‌تونین خون (هورمون ترشحی از غدهٔ تیروئید) و مصرف نوشابه‌های گازدار نیز می‌تواند سبب کاهش تراکم و پوکی استخوان شود (در فصل بعد می‌خوانید که غدهٔ تیروئید به صورت سپرمانند در جلوی نای و زیر حنجره قرار دارد ولی غدد پاراتیروئیدی در سطح پشتی این قسمت سپرمانند در اطراف نای و جلوی مری می‌باشند).

B ۵۰ ۳ موارد (الف) و (ج) عبارت را به درستی تکمیل نمی‌کنند.

دو استخوان در محل مفصل توسط رباط و زردپی (نادرستی الف) و کپسول مفصلی دارای بافت پیوندی رشته‌ای (نادرستی ج) کنار هم قرار می‌گیرند که عبارت را به نادرستی تکمیل می‌کنند ولی فضای بین‌یاخته‌ای کم مخصوص بافت پوششی می‌باشد و انعطاف زیاد مادهٔ بین‌یاخته‌ای نیز مخصوص غضروف و پیوندی سست است که جمله را در موارد (ب) و (د) درست تکمیل می‌کنند چون کمکی به در کنار هم ماندن استخوان‌ها نمی‌کنند.

A ۵۱ ۳ اگر **بخش صیقلی غضروف‌ها** در اثر کارکرد زیاد، ضربات، آسیب‌ها و برخی بیماری‌ها تخریب شود و ترمیم درستی نشود، می‌تواند باعث بیماری‌های مفصلی شود ولی سایر گزینه‌ها در مورد غضروف نمی‌باشد. گزینهٔ (۱) در مورد عوامل نگهدارندهٔ استخوان‌ها، گزینهٔ (۲) در مورد ماهیچهٔ اسکلتی و گزینهٔ (۴) در مورد پردهٔ ترشح‌کنندهٔ مایع مفصلی درست است.

C ۵۲ ۲ موارد (ج) و (د) عبارت را به نادرستی تکمیل می‌کنند. یادت نره QR code

نکته در مفاصل متحرک، **مایع مفصلی** و **غضروف** سبب **تسهیل** حرکات استخوان‌ها می‌شوند ولی **کپسول مفصلی، رباط و زردپی‌ها** سبب **نگه داشتن استخوان‌ها** در کنار هم می‌شوند.

تله‌های تستی عبارت (الف) درست است و به ترتیب ماهیچهٔ اسکلتی و رباط را معرفی می‌کند. عبارت (ب) درست است چون غضروف و مایع مفصلی برخلاف زردپی، در اتصال دو استخوان و کنار هم قرار دادن آن‌ها نقش ندارند. عبارت (ج) نادرست است چون رباط و کپسول مفصلی مدنظر است که هر دو در مفصل وجود دارند. عبارت (د) نیز نادرست است چون مایع مفصلی و غضروف را معرفی می‌کند که هر دو در تسهیل حرکت مفصل‌ها مؤثرند ولی در کنار هم نگه داشتن استخوان‌ها نقشی ندارند.

A ۵۳ ۴ در شکل مقابل (الف) و (ب) مفصل‌های ثابت جمجمه می‌باشند که توسط در هم رفتن لبه‌های دندانه‌دار استخوان‌ها ایجاد شده‌اند.

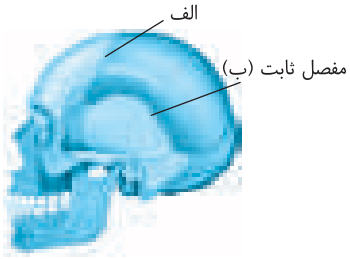

تله‌های تستی گزینهٔ (۱): نادرست است. بخش (الف) و (ب) مفصل می‌باشند و دو استخوان را به هم متصل می‌کنند ولی در **زیر** بخش (الف) شیار جداکننده دو لوب پیشانی و آهیانه مخ قرار دارد که مربوط به بافت عصبی می‌شود (خود مفاصل ارتباطی به شیارهای مخ ندارند). / گزینهٔ (۲): نادرست است. مرکز عصبی بینایی در لوب پس سری مخ می‌باشد که در مفاصل (الف) و (ب) وجود ندارد. قسمت (ب) اتصال دهنده استخوان‌های محافظت‌کننده از لوب‌های آهیانه و گیجگاهی می‌باشد. / گزینهٔ (۳): نادرست است. استخوان‌های جمجمه **پهن** هستند و میله‌ها و صفحات حفره‌دار اسفنجی دارند ولی از نوع استخوان نامنظم نیستند. / گزینهٔ (۴): درست است. هر نوع استخوان دو نوع بافت فشرده و اسفنجی دارد.

B ۵۴ ۲ ماهیچه سه‌سر بازو همان‌طور که از نام آن مشخص است در ناحیه بازو قرار دارد و به ماهیچه ذوزنقه که در پشت گردن است نزدیک می‌باشد. ماهیچه‌های توأم و چهارسر به ترتیب در پشت ساق و جلوی ران پا قرار دارند و ماهیچه سینه‌ای در قفسه سینه می‌باشد.

نکته امیدوارم گول گزینهٔ (۳) را نخورده باشید. دو ماهیچه حلقوی و مورب معده بسیار به هم نزدیک می‌باشند ولی هر دو از **ماهیچه‌های صاف** هستند **در صورتی که در سؤال ماهیچه اسکلتی مدنظر طراح بوده است.**

B ۵۵ ۴

نکته یاخته‌های استخوانی همواره در حال تقسیم می‌باشند. از طرفی شکستگی‌های میکروسکوپی به‌طور پیوسته در بدن رخ می‌دهد و یاخته‌های نزدیک محل شکستگی به‌طور پیوسته با تقسیم به ترمیم مناطق شکسته می‌پردازند.

تله‌های تستی گزینهٔ (۱): نادرست است. مفصل‌های ثابت فاقد مایع مفصلی و غضروف می‌باشند. / گزینهٔ (۲): نادرست است. به‌طور کلی توده استخوانی زنان از مردان کمتر می‌باشد. در زنان، بعد از ۵۰ سالگی به دلیل یائسگی سرعت کاهش این توده در زنان از مردان بیشتر می‌باشد. / گزینهٔ (۳): نادرست است. با افزایش سن تا **پایان سن رشد** یاخته‌های استخوانی پرکارتر و فعال‌تر می‌شوند ولی پس از آن فعالیت کمتری دارند.

C ۵۶ ۲ موارد (الف) و (د) نادرست می‌باشند.

تله‌های تستی الف) نادرست است. کمبود ویتامین D و کلسیم، همانند خوردن نوشیدنی الکلی و گازدار و مصرف دخانیات **رسوب کلسیم در استخوان را کم** می‌کند ولی زیادی فعالیت غدد پاراتیروئید سبب تجزیه املاح کلسیمی استخوان می‌شود و در نهایت همگی سبب پوکی استخوان می‌شوند اما مکانیسم انجام آن‌ها متفاوت است (*چون کمبود ویتامین D باعث کاهش جذب کلسیم می‌شود*). / ب) درست است. هر سامانهٔ هاورس از استوانه‌های هم‌مرکز در بافت متراکم تشکیل شده است که در **مرکز** آن **یک** مجرای هاورس دارای رگ و اعصاب وجود دارد. / ج) درست است. هورمون جنسی مردانهٔ تستوسترون، هورمون کلسی‌تونین غده تیروئید و ویتامین محلول در چربی D، سبب رسوب کلسیم در استخوان و یا مانع برداشت کلسیم از آن‌ها شده و تراکم استخوان را در افراد بالا می‌برند. / د) نادرست است. تا اواخر سن رشد، یاخته‌های استخوانی مادهٔ زمینه‌ای ترشح می‌کنند ولی تغییرات استخوانی همواره در بدن وجود دارد.

A ۵۷ ۱ همهٔ موارد صحیح است.

تله‌های تستی الف) درست است. تنه استخوان دراز، بیشتر بافت متراکم (*فشرده*) و کمی اسفنجی دارد ولی انتهای برآمدهٔ آن علاوه بر داشتن مقدار کمی از بافت فشرده، حاوی مقدار زیادی بافت اسفنجی است. / ب) درست است. کپسول مفصلی پیوندی متراکم دور تنه استخوان، مجراهایی در عرض سامانهٔ هاورس برای عبور رگ‌ها و اعصاب دارند. / ج) درست است. بیشتر مفاصل در بدن انسان از نوع متحرک هستند که در آن‌ها غضروف و مایع مفصلی وجود دارد.

B ۵۸ ۱ منظور تراکم تودهٔ استخوانی است که عبارت (ب) در مورد آن صحیح است. دقت کنید که تراکم استخوان در اثر عوامل متعدد یونی، هورمونی و ... حفظ می‌شود.

تله‌های تستی الف) نادرست است. کمبود ویتامین D و **کلسیم** در آن مؤثر است (*نه آهن!*). / ب) درست است. یاخته‌های استخوانی تا اواخر سن رشد، تودهٔ استخوانی **زیادی** را ترشح می‌کنند. / ج) نادرست است. با افزایش سن تا یک حدی تراکم تودهٔ استخوانی زیاد شده و سپس کم می‌شود. / د) نادرست است. محیط بی‌وزن و کم‌تحرکی مقدار تراکم تودهٔ استخوانی را کم می‌کند.

C ۵۹ ۱ عبارات دوم و سوم صحیح می‌باشند.

در شکل مورد نظر سؤال، (الف) پردهٔ سازنده مایع مفصلی است، (ب) غضروف پیوندی و (ج) کپسول مفصلی با بافت پیوندی رشته‌ای می‌باشد.

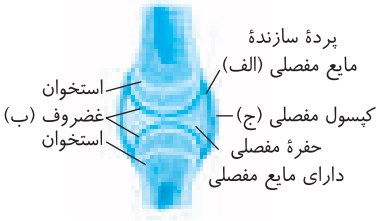

تله‌های تستی عبارت اول: نادرست است. زردپی‌ها و رباط‌ها به همراه کپسول مفصلی به کنار هم ماندن استخوان‌ها در مفصل کمک می‌کنند (*فراموش نکنید که (الف)، پرده ترشح‌کننده است*). / عبارت دوم: درست است. مایع مفصلی و سطح صیقلی غضروف سبب لیز خوردن آسان و اصطکاک کم آن‌ها در سالیان متمادی می‌شود.

عبارت سوم: درست است.

نکته گیرنده وضعیتی مسئول ارسال پیام عصبی چگونگی قرارگیری اندام‌ها و وضعیت بدن می‌باشد. این گیرنده‌ها در ماهیچه اسکلتی، زردپی‌ها و کپسول مفصلی (بخش ج) وجود دارند.

A ۶۰ ۳ در شکل مورد نظر سؤال، (الف) همان کپسول مفصلی و (ب) غشای (*پرده*) تولیدکننده مایع مفصلی است و همان‌طور که بارها اشاره شد، مایع مفصلی و غضروف مفصلی سبب تسهیل حرکت استخوان‌ها در مفصل می‌شوند.

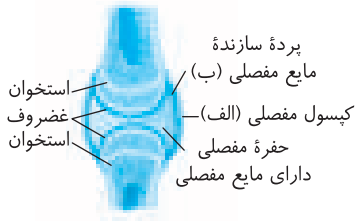

B ۶۱ ۳ منظور گوش میانی است که در آن استخوان‌های کوچک گوش میانی در اسکلت **محوری** به شنوایی کمک می‌کنند.

تله‌های تستی گزینهٔ (۱): نادرست است. استخوان‌ها حفاظت‌کننده و پشتیبانی‌کنندهٔ اندام‌های بدن هستند و برخلاف ماهیچه‌های اسکلتی، یاخته‌های تک‌هسته‌ای دارند. / گزینهٔ (۲): نادرست است. ستون مهره‌های انسان از استخوان‌های نامنظم تشکیل شده است که همگی مغز قرمز دارند (*مغز زرد حاوی چربی در تنه استخوان دراز می‌باشد*). / گزینهٔ (۴): نادرست است. قسمت خارجی **تنه** استخوان دراز از بافت پیوندی رشته‌ای تشکیل شده است نه غضروفی!!

یادت نره QR code

A ۶۲ ۴ مجرای هاورس و منافذ یا مجاری که در بافت پیوندی رشته‌ای دور تنه استخوان‌های دراز وجود دارند همگی دارای رگ‌های خونی و اعصاب می‌باشند ولی مجرای وسط استخوان دراز حاوی مغز استخوان و رگ خونی در حفرات بافت اسفنجی نیز می‌باشد.

C ۶۳ ۳ موارد (الف)، (ج) و (د) در مورد **استخوان‌ها** که مدنظر سؤال است، صادق می‌باشد.

تله‌های تستی الف) درست است. استخوان یک اندام است و از چند بافت ایجاد شده است. / ب) نادرست است. فقط ماهیچهٔ اسکلتی از کراتین فسفات انرژی می‌گیرد. / ج) درست است. استخوان‌ها، چهار شکل پهن، کوتاه، دراز و نامنظم دارند. / د) درست است. در زیست دهم خواندید که مقدار و نوع رشته‌ها و مادهٔ زمینه‌ای انواع بافت پیوندی با هم متفاوت است.

B ۶۴ ۲ موارد دوم، سوم و چهارم نادرست می‌باشند.

تله‌های تستی عبارت اول: درست است. شکل‌ها انواع مفاصل **محرک** را نشان می‌دهند که **همگی** کپسول مفصلی، رباط و غضروف صیقلی دارند. / عبارت دوم: نادرست است. مفصل گوی - کاسه‌ای (الف) در همه جهات حرکت می‌کند ولی مفصل (ب) لولایی است و فقط در **دو جهت** حرکت دارد. / عبارت سوم: نادرست است. محدودیت و مقدار حرکت مفصل لغزنده از همه بیشتر است و گوی و کاسه‌ای محدودیت کمتری دارد. / عبارت چهارم: نادرست است. همهٔ این مفصل‌ها متحرک هستند اما لبهٔ دندانه‌دار مربوط به مفاصل ثابت مثل استخوان‌های جمجمه است.

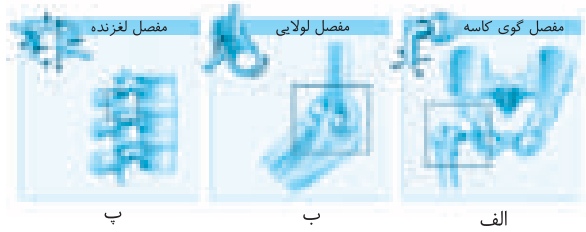

B ۶۵ ۳ مغز زرد در هنگام کم‌خونی شدید، می‌تواند به مغز قرمز تبدیل شود. مغز قرمز در ساختار بافت استخوانی اسفنجی دیده می‌شود که از میله‌ها و صفحات استخوانی ساخته شده است. سامانهٔ هاورس که دارای تیغه‌های هم‌مرکز است، در بخش متراکم استخوان دیده می‌شود (رد گزینه‌های (۱) و (۲)). در زیر سطح خارجی استخوان ران بافت متراکم است نه اسفنجی! (رد گزینهٔ (۴)).

پاسخ آزمونک ۱

B ۱ ۳ منظور سؤال **استخوان‌ها** می‌باشد که مانند هر اندام دیگری از بافت‌های مختلف تشکیل شده‌اند. دقت کنید که بافت استخوانی یک بافت پیوندی است ولی استخوان، اندامی با بافت‌های مختلف می‌باشد. مثلاً رگ خونی و عصبی با بافت‌های مختلف دارد.

نکته
در بدن انسان، چهار نوع استخوان دراز (*ران، بازو و...*)، کوتاه (*مچ دست و پا*) و پهن (*جمجمه، جناغ و...*) و نوع نامنظم در ستون مهره‌ها وجود دارد و دقت کنید که هر استخوان بزرگی قطعاً استخوان دراز نیست، بلکه می‌تواند استخوان بزرگ پهنی مثل لگن باشد (*استخوان بزرگ و کوچک را در هر مورد چهار نوع استخوان بالا می‌توان طبقه‌بندی کرد*) (درستی گزینهٔ (۱)). هر استخوان جزئی از یک اسکلت جانبی یا محوری است و از دو نوع بافت استخوانی فشرده و اسفنجی تشکیل شده است (درستی گزینهٔ (۲)).

نکته
عوامل درون بافت استخوانی
- یاخته‌های استخوانی
- فضای بین‌یاخته‌ای
  - رشته‌های پروتئینی ← کلاژن
  - مادهٔ زمینه‌ای
    - پروتئین
    - مواد معدنی (*کلسیم و فسفات*)

B ۲ ۴ شکل یاخته استخوانی است که قدرت ایجاد پتانسیل عمل و تحریک شدن ندارد و فقط در پتانسیل آرامش به سر می‌برد.

نکته
ایجاد پتانسیل عمل مخصوص یاخته‌های عصبی و ماهیچه‌ای می‌باشد.

نکته
یاخته‌های استخوانی قدرت **ساخت** مادهٔ زمینه‌ای از مواد آلی (*پروتئین*) و مواد معدنی (*کلسیم*) را دارند (رد گزینهٔ (۱)). درون هستهٔ آن‌ها ۴۶ کروموزوم و تعداد زیادی ژن‌های مختلف وجود دارد و قدرت تقسیم و ترمیم شکستگی‌های یاخته‌های **کناری** خود را دارند (رد گزینهٔ (۳)). این یاخته در هنگام فعالیت خود مانند هر بافت پیوندی به تولید مادهٔ زمینه‌ای و رشته‌های آن می‌پردازد (رد گزینهٔ (۲)).

C ۳ ۲ همهٔ موارد نادرست هستند.

تله‌های تستی الف) نادرست است. دقت کنید که سامانهٔ **هاورس** فقط بافت استخوانی فشرده (*متراکم*) دارد ولی بخش **درونی** تنه استخوان دراز، حاوی بافت **اسفنجی** است که به سامانه‌های هاورس متعدد متصل است ولی جزء بافت متراکم نیست. / ب) نادرست است. **خارجی‌ترین** قسمت **سر** برآمده استخوان ران مانند استخوان‌های دراز دیگر از بافت پیوندی **غضروفی** ایجاد شده است و سایر قسمت‌های آن بیشتر بافت اسفنجی دارد. / ج) نادرست است. مغز استخوان همواره در هر قسمت استخوانی در حفره‌های بافت اسفنجی وجود دارد. / د) نادرست است. کم‌خونی **شدید** می‌تواند سبب تغییر مغز **زرد** ذخیره‌کنندهٔ چربی به مغز قرمز گویچه‌ساز شود.

A ۴ ۴ گزینه‌های (۱)، (۲) و (۳) در همهٔ استخوان‌ها وجود دارد ولی تبدیل مغز **زرد** به قرمز فقط مخصوص تنهٔ استخوان‌های دراز می‌باشد.

B ۵ ۲

نکته
آسیب جدی در یاخته‌های کناری مخاط معده، سبب عدم تولید **فاکتور داخلی** شده و با کاهش دادن جذب ویتامین B_{12} سبب **کم‌خونی شدید** در فرد می‌شود. در کم‌خونی‌های شدید، مغز زرد استخوان‌ها که در بخش اسفنجی طول یا تنه استخوان‌های دراز وجود دارند و دارای چربی زیادی می‌باشند به مغز قرمز تبدیل می‌شوند تا مقدار ساخت گویچه قرمز را افزایش دهند. این یاخته‌های کناری معده قدرت تولید اسید معده یا HCL نیز دارند ولی آنزیم گوارشی ترشح نمی‌کنند.

◀ در گزینهٔ (۴) دقت کنید که مغز استخوان در بافت اسفنجی قرار دارد نه متراکم!

B ۶ ۱ فقط مورد (ج) صحیح است.

تله‌های تستی الف) نادرست است. در منطقه **گردن**، غدد **تیروئید و پاراتیروئید** وجود دارند. هورمون‌های پاراتیروئیدی سبب برداشت کلسیم استخوان ولی هورمون کلسی‌تونین غده تیروئید سبب عدم برداشت کلسیم از استخوان می‌شوند. / ب) نادرست است. هورمون جنسی تستوسترون و **کلسی‌تونین** با ممانعت از کاهش کلسیم استخوان، مانع پوکی استخوان می‌شوند. / ج) درست است. دخانیات و الکل و نوشابه‌های گازدار برخلاف هورمون‌های جنسی و کلسی‌تونین در پوکی استخوان نقش دارند.

C ۷ ۱ موارد (ج) و (د) صحیح می‌باشند. متن سؤال در مورد **غضروف** و **مایع مفصلی** می‌باشد.

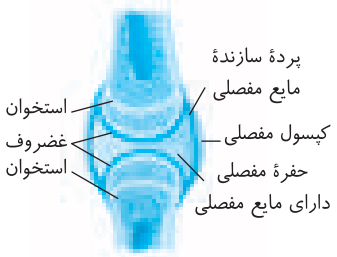

تله‌های تستی الف) نادرست است. سطح صیقلی مخصوص **غضروف** است (*نه استخوان‌ها!*) که به همراه **مایع مفصلی** سبب حرکت استخوان‌ها می‌شود. / ب) نادرست است. هم غضروف و هم استخوان قدرت ترمیم دارند و بافت پیوندی با قدرت تقسیم یاخته‌ای دارند. / ج) درست است. **پردهٔ مفصلی** که مایع مفصلی را می‌سازد در **زیر کپسول مفصلی** قرار دارد. / د) درست است. با توجه به شکل غضروف و مایع مفصلی در محل مفصل در مجاورت هم قرار دارند و به هم متصل هستند.

B ۸ ۳ در انتهای برآمدهٔ استخوان ران، بیشتر فضا را بافت استخوانی اسفنجی پر کرده است که حفراتی نامنظم در بین میله‌ها و صفحات استخوانی دارد. این حفرات هم‌مرکز نیستند (نادرستی گزینهٔ (۱)) و توسط رگ‌ها و مغز استخوان پر شده است. مغز استخوان در این قسمت می‌تواند از نوع قرمز و حاوی یاخته‌های بنیادی میلوئیدی، لنفوئیدی و ... باشد (درستی گزینهٔ (۳)). از طرفی در تنهٔ استخوان ران، بیشترین فضا را بافت **متراکم** اشغال کرده است که فاقد مغز استخوان بوده و مادهٔ زمینه‌ای آن حاوی پروتئین و مواد معدنی و فاقد یاخته می‌باشد (نادرستی گزینه‌های (۲) و (۴)).

A ۹ ۴ منظور سؤال ویتامین D و کلسیم غذا می‌باشد که کلسیم برخلاف ویتامین D ولی به همراه ویتامین K، در انعقاد خون سبب تبدیل پروترومبین به ترومبین می‌شود.

تله‌های تستی گزینهٔ (۱): این عبارت در مورد ویتامین A صحیح است. / گزینهٔ (۲): در کبد، آهن و برخی ویتامین‌ها ذخیره می‌شود. / گزینهٔ (۳): ویتامین مورد نظر گزینهٔ (۳) فولیک اسید و B_{12} است که از خانوادهٔ B می‌باشند.

C ۱۰ ۴ **غضروف** در محل مفصل‌های متحرک، حاوی سطح صیقلی می‌باشد. در زیست دهم به یاد دارید که دیوارهٔ حنجره، غضروف‌هایی دارد که مجرای عبور هوا را باز نگه می‌دارد.

تله‌های تستی گزینهٔ (۱): منظور بخش اول غضروف است ولی بافت غذا دهنده همواره مویرگ و از نوع پوششی می‌باشد. / گزینهٔ (۲): منظور کپسول مفصلی است که مانع اصطکاک نمی‌شود. / گزینهٔ (۳): با توجه به شکل کتاب، پردهٔ ترشح‌کنندهٔ مایع مفصلی از دو انتهای خود به غضروف دو استخوان در محل مفصل متصل است.

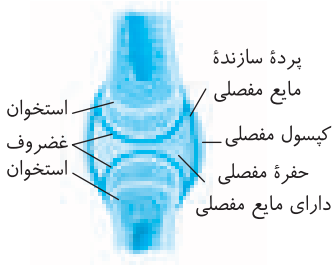

B ۶۶ ۱ موارد (الف) و (د) نادرست تکمیل می‌کنند (*علت نادرست بودن هر دو جمله، قید «بسیاری» است چون این دو جمله در مورد همهٔ ماهیچه‌ها صدق می‌کنند*).

تله‌های تستی الف) نادرست است. خیلی به متن عبارت دقت کنید چون گول‌زننده است! **بسیاری** از حرکات **بدن** انسان در اثر **انقباض ماهیچه‌ها** رخ می‌دهد ولی در حقیقت **همهٔ** حرکات **ماهیچه‌ها** در اثر انقباض آن‌ها رخ می‌دهد. / ب) درست است. **بسیاری** از ماهیچه‌های اسکلتی بدن به صورت جفت باعث حرکت اندام‌ها می‌شوند چون ماهیچه فقط قابلیت کشیدن دارد نه هل دادن! / ج) درست است. بسیاری از ماهیچه‌های اسکلتی به استخوان متصلند و با انقباض خود **فقط** می‌توانند استخوانی را در جهت خاص **بکشند** ولی هل نمی‌دهند. در حقیقت به‌جز برخی ماهیچه‌های اسکلتی مثل اسفنکترهای خارجی مخرج، بندارهٔ خروج ادرار و ... در سایر موارد ماهیچه‌های اسکلتی سبب حرکت استخوان می‌شوند. / د) نادرست است. هر انقباض ارادی یا غیر ارادی ماهیچهٔ اسکلتی تحت کنترل پیام تحریکی اعصاب پیکری صورت می‌گیرد.

B ۶۷ ۱

نکته ساعد دست با انقباض ماهیچه دوسر بازو، به سمت بالا کشیده می‌شود و با انقباض ماهیچه سه‌سر به سمت پایین برمی‌گردد. در پا نیز وظیفهٔ ماهیچه‌ها متقابل است. در اثر انقباض ماهیچه چهارسر جلوی ران، ساق پا به بالا می‌آید و با انقباض ماهیچه اسکلتی دوسر عقب ران به پایین می‌رود.

نکته دقت کنید که در انسان، چهار ماهیچهٔ دوسر وجود دارد. دوتا ماهیچهٔ دوسر بازو که در جلوی بازو برای بالا آوردن ساعد می‌باشد و دوتا ماهیچهٔ عقب ران برای پایین آوردن ساق پا می‌باشد.

B ۶۸ ۲ با انقباض ماهیچه دوسر جلوی بازو، ساعد به سمت بازو کشیده می‌شود و با این حرکت مچ دست نیز به سمت بالا می‌آید و به بازو نزدیک می‌شود.

تله‌های تستی گزینهٔ (۱): نادرست است. از همین ابتدای تست‌های ماهیچه به خاطر داشته باشید که عصب، فقط وظیفهٔ تحریک کردن ماهیچه را دارد و برای به استراحت درآمدن ماهیچه، فقط کافی است که پیام تحریکی به آن صادر نشود (*فکر کنم دیگه از این نکته خسته شده باشید ولی رمز موفقیت، تکرار است*). / گزینهٔ (۳): نادرست است. در انعکاس عقب کشیدن دست، ماهیچه دوسر جلو بازو تحریک و ماهیچه سه‌سر پشتی بازو به استراحت درمی‌آید ولی دقت کنید که این مسیر یک انعکاس **نخاعی** است و با مغز ارتباطی ندارد. / گزینهٔ (۴): نادرست است. زردپی ماهیچه‌های ساق پا به ماهیچه‌های مچ پا (*آشیل*) و درشت‌نی متصل می‌شود ولی زردپی‌های ماهیچه‌های سرینی به لگن و ران متصل می‌شوند (*محل استخوان‌ها و ماهیچه‌های روی آن‌ها را از شکل کتاب حفظ کنید*). یادت نره QR code

A ۶۹ ۱ انعکاس‌ها پاسخ غیر ارادی ماهیچه‌های بدن به اعصاب هستند. در انعکاس دست که در سؤال مطرح شده است، انقباض ماهیچهٔ اسکلتی دوسر جلوی بازو، تحت تأثیر اعصاب **پیکری**، ساعد را بالا برده و به بازو نزدیک می‌کند. از فصل ۱ به یاد دارید که ماهیچه‌های اسکلتی توسط اعصاب پیکری و ماهیچه‌های صاف و قلبی با اعصاب خودمختار تحریک می‌شوند.

نکته دقت کنید که هر انعکاسی در اثر انقباض ماهیچه‌هاست ولی همگی تحت کنترل اعصاب پیکری نمی‌باشند. مثلاً انعکاس تخلیهٔ مثانه تحت کنترل اعصاب خودمختار و اثر بر ماهیچه‌های صاف می‌باشد.

B ۷۰ ۱ فقط مورد (ب) عبارت را به نادرستی تکمیل می‌کند.

نکته از کتاب زیست دهم به یاد دارید که وقتی سیاهرگی از کنار ماهیچه اسکلتی رد می‌شود، اگر انقباض آن ماهیچه با افزایش حجم (*کوتاه شدن طول*) باشد، باعث وارد کردن فشار به دیواره کم‌استحکام سیاهرگ کناری شده و سبب تنگ شدن آن، افزایش فشار خون و سرعت خون در آن سیاهرگ می‌شود و به این ترتیب می‌تواند به جریان خون سیاهرگی کمک کند (*ماهیچه توأم برخلاف دقایق در پا وجود دارد*).

نکته دقت کنید که در انقباض ماهیچهٔ اسکلتی، طول سارکومر و بخش روشن آن کوتاه می‌شود ولی طول رشته‌های پروتئینی و بخش تیره آن تغییر نمی‌کند (درستی الف، ج و د).

A ۷۱ ۳ با توجه به شکل به راحتی گزینهٔ (۳) را تشخیص می‌دهید. شکل‌شناسی یکی از آرمان‌های زیست‌شناسی است (*مواظب ترتیب خواسته شده باشید*).

A ۷۲ ۱

نکته سیاهرگ‌هایی که در ناحیه دست، پا و مناطق زیر قلب قرار دارند، وقتی از لابه‌لای ماهیچه رد شوند، انقباض ماهیچه و فشار به سیاهرگ سبب باز شدن دریچه‌های لانه کبوتری آن‌ها و جریان خون سیاهرگی به سمت قلب می‌شوند (*در این تست هر چهار ماهیچه مربوط به اندام‌ها می‌باشند*).

تله‌های تستی گزینهٔ (۲): ماهیچهٔ (الف) دلتایی است ولی در انعکاس عقب کشیدن دست ماهیچه‌های دوسر و سه‌سر بازو نقش دارند. / گزینهٔ (۳): ماهیچه‌ای به نام دوسر (د) در جلوی بازو و پشت ران وجود دارد ولی ماهیچه توأم (ب) فقط در پشت ساق پا قرار دارد. / گزینهٔ (۴): در بدن، چهار ماهیچه دوسر وجود دارد دو تا در جلوی بازوها و دو تا در پشت ران‌ها ولی سایر ماهیچه‌ها مشخص شده به تعداد دو تا در بدن وجود دارند.

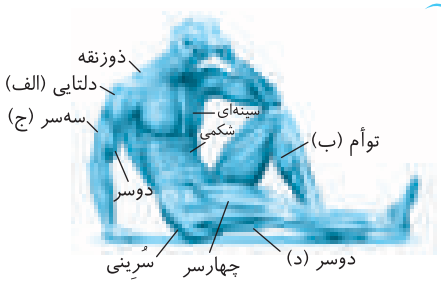

B ۷۳ ۱) انقباض ماهیچه دوسر در **جلوی** بازو، سبب نزدیک شدن ساعد به بازو می‌شود که این ماهیچه به استخوان بازو، کتف و زند **زبرین** متصل است ولی دقت کنید که سؤال در مورد ماهیچه **متقابل** آن می‌باشد که ماهیچه سه‌سر عقب بازو است. این ماهیچه در پشت بازو، علاوه بر این استخوان، به کتف و استخوان زند **زبرین** متصل می‌باشد.

در این حالت ماهیچهٔ پشت بازو در حال انقباض و ماهیچهٔ جلوی بازو در حال استراحت می‌باشد.

نکته
در متن سؤال دقت کنید که مادهٔ زمینه‌ای ویژهٔ بافت **پیوندی** می‌باشد که در زردپی اتصال دهندهٔ ماهیچه‌ها به استخوان به صورت رشته‌ای (*متراکم*) وجود دارد.

B ۷۴ ۳) در بین ماهیچه‌های اسکلتی، فقط تعداد کمی مثل بندارهٔ مخرج به استخوان متصل نمی‌باشند و زردپی ندارند.

تله‌های تستی گزینهٔ (۱): **بسیاری** از ماهیچه‌ها هر دو نوع تار کند و تند را دارند. / گزینهٔ (۲): خون‌رسانی به هر ماهیچهٔ اسکلتی با تنظیم ماهیچهٔ صاف دیوارهٔ سرخرگ‌های کوچک و اعصاب خودمختار صورت می‌گیرد. / گزینهٔ (۴): کنار هر ماهیچهٔ اسکلتی درون دست‌ها، پاها و زیر قلب، سیاهرگ‌هایی واجد دریچه‌های لانه کبوتری است پس تعداد زیادی از ماهیچه‌ها این ویژگی را دارند.

B ۷۵ ۱) اغلب حرکات ارادی بدن و حفظ حالت قائم بدن به اتصال ماهیچه اسکلتی به استخوان ربط دارد. حرارت‌زایی ماهیچه‌ها در اثر هیدرولیز *ATP* و کنترل بلع با تنظیم عصبی صورت گرفته و به اتصال آن‌ها به استخوان ربطی ندارد.

A ۷۶ ۲) یاخته‌های ماهیچه‌های مخطط اسکلتی مثل سه‌سر بازو و سرینی ساختار مخطط یکسان دارند و پس از تولد قدرت تقسیم سیتوپلاسم ندارند ولی رشد حجمی دارند در حالی‌که قبل از تولد از ادغام هر چند یاخته مجاور یک یاخته چند هسته‌ای ایجاد کرده‌اند. این یاخته‌ها در دوران جنینی، تقسیم هسته (*میتوز*) و سیتوپلاسم دارند و سپس با هم ادغام می‌شوند. یادت نره QR code

A ۷۷ ۱) با توجه به جدول زیر می‌توانید به راحتی به پاسخ گزینهٔ (۱) برسید. یادت نره QR code

وظیفه	توضیح
حرکات ارادی	ماهیچه‌ها با اتصال به استخوان‌ها باعث ایجاد حرکت ارادی می‌شوند.
کنترل دریچه‌های بدن	ماهیچه‌های اسکلتی نوعی کنترل ارادی برای دهان، مخرج و پلک‌ها ایجاد می‌کنند.
حفظ حالت بدن	ماهیچه‌ها با اتصال به استخوان‌ها و انقباض خود باعث اتصال استخوان‌ها به هم و نگهداری بدن به صورت قائم می‌شوند.
ارتباطات	حرکات ماهیچه‌های اسکلتی امکان بیان مطالب با نوشتن، رسم و ایجاد حالات چهره برای نشان دادن احساسات مختلف می‌شوند.
حفظ دمای بدن	فعالیت‌های سوخت‌وساز در یاخته‌های ماهیچه‌ای باعث ایجاد گرمای زیادی می‌شود که می‌تواند در حفظ دمای مناسب بدن اثرگذار باشد.

B ۷۸ ۲) قید «برخلاف» در عبارت (د) نادرست است، چون هر دو به اسکلت **جانبی** متصل هستند و از طرفی در عبارت (ج) نیز ماهیچهٔ دلتایی به اسکلت محوری متصل است که در حرکت نقش زیادی دارد.

نکته
اسکلت جانبی مربوط به دست و پا می‌باشد که بیشتر برای حرکت جاندار است. ماهیچه‌های دلتایی، توأم، دو، سه و چهارسر مربوط به دست و پا و اسکلت جانبی هستند ولی اسکلت محوری شامل مغز، ستون مهره‌ها و قفسه سینه و کمر می‌باشد. ماهیچه‌های ذوزنقه‌ای و سینه‌ای به استخوان‌های دنده و سر و گردن در این اسکلت متصل هستند که در حرکت بدن نقش زیادی ندارند (درستی الف و ب).

A ۷۹ ۲) کپسول کلیه از بافت پیوندی رشته‌ای است که فقط عبارت (ب) یعنی مری فاقد این بافت محکم در سطح خارجی خود می‌باشد. در این بخش بافت پیوندی سست وجود دارد.

نکته
لایه‌های مختلف لولهٔ گوارش حاوی بافت پیوندی **سست** می‌باشند ولی اطراف ماهیچه‌ها (الف)، تنه استخوان دراز (ب)، یاخته‌های ماهیچهٔ قلبی (ج)، بافت پیوندی لایه‌های قلبی، کپسول رشته‌ای، کپسول کلیه، رباط و زردپی‌ها همگی بافت پیوندی رشته‌ای دارند.

C ۸۰ ۳) فقط عبارت (الف) و (ب) صحیح می‌باشند (*منظور سؤال ماهیچه‌های اسکلتی می‌باشند که تحت کنترل اعصاب خودمختار قرار نمی‌گیرند*).

تله‌های تستی الف) درست است. در یک ماهیچه اسکلتی، تارها درون **بافت پیوندی** قرار دارند که آن‌ها را کنار یکدیگر نگه می‌دارد. / ب) درست است. بافت پیوندی استحکام دهنده به دریچه‌های قلبی و غلاف دور دسته تارهای ماهیچه‌ای از نوع بافت پیوندی رشته‌ای می‌باشند. / ج) نادرست است.

نکته
زردپی‌های **هر ماهیچه** از دو طرف به **دو استخوان متفاوت** متصل می‌شوند.

د) نادرست است. استخوان‌ها به تار ماهیچه‌ای متصل نیستند بلکه توسط زردپی به **کل ماهیچه** متصل هستند. پس در انقباض ماهیچه، تغییر کوتاه در **خود ماهیچه** سبب جابه‌جایی زیاد استخوان‌های متصل به آن می‌شود (*نه تغییر کوتاه در هر تار ماهیچه‌ای*). یادت نره QR code

B ۸۱ ۴) غلاف پیوندی دور دسته تارهای ماهیچه‌ای و بافت ماهیچه‌ای در بخش هادی قلب انسان دارای ژن، پروتئین‌سازی و متابولیسم می‌باشند ولی غشای پایه، پوستک در گیاهان و یاخته‌های مرده فاقد متابولیسم و فعالیت زیستی هستند. (*لایه مخاطی لولهٔ گوارش و تنفس برخلاف غشای پایه دارای یاخته بافت پوششی و پیوندی می‌باشد.*)

B ۸۲ ۴) همه موارد درست هستند یعنی نادرست نمی‌باشند.

تله‌های تستی الف) درست است. اسکلت بدن شامل استخوان‌ها، مفاصل و غضروف‌ها هستند. ماهیچه‌ها از اعضای اسکلت نیستند ولی به اسکلت تکیه دارند و سبب حرکت بدن می‌شوند. البته ماهیچه به همراه اسکلت همگی دستگاه حرکتی را ایجاد می‌کنند. / ب) درست است. **زردپی‌ها** که بافت پیوندی رشته‌ای هستند، نیروی انقباض ماهیچه را به **استخوان** که خود نوعی بافت پیوندی دارد، منتقل می‌کند. / ج) درست است. سطح خارجی استخوان دراز و ماهیچه‌ها از بافت پیوندی **رشته‌ای** پوشیده شده‌اند. / د) درست است. در همه استخوان‌ها سطح درونی آن‌ها در سر و تنه استخوان دراز و داخل استخوان‌های پهن و کوتاه از بافت اسفنجی به وجود آمده‌اند.

A ۸۳ ۱

نکته غلاف **پیوندی** ماهیچه توأم حاوی یاخته‌های تک‌هسته‌ای و ژن فعال کلاژن‌ساز می‌باشد ولی یاخته‌های چند هسته‌ای مخصوص بافت ماهیچه‌ای اسکلتی می‌باشد که ژن تولید کلاژن را به صورت غیرفعال دارند (*حتماً می‌دانید که فضای بین یاخته‌ای اندک، ویژه بافت پوششی است*).

A ۸۴ ۲

نکته تار ماهیچه‌ای همان یاخته ماهیچه‌ای است. **درون یاخته، تار وجود ندارد.** درون هر یاخته ماهیچهٔ اسکلتی، چند هسته، چندین نوار موازی یا تارچه وجود دارد که اطراف هر تارچه را شبکهٔ آندوپلاسمی پرکلسیم به همراه تعدادی میتوکندری و سایر اندامک‌ها احاطه کرده‌اند. *یادت نره* QR code

B ۸۵ ۴ در شکل (الف)، (ب) و (ج) به ترتیب زردپی، غلاف پیوندی دور یک دسته تار ماهیچه‌ای و یک تار ماهیچه‌ای مخطط می‌باشد.

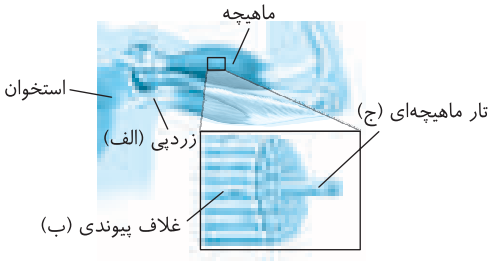

تله‌های تستی گزینهٔ (۱): نادرست است. بین هر دو تار ماهیچه‌ای، بافت پیوندی وجود دارد ولی غلاف روی دسته تارهای ماهیچه‌ای از نوع پیوندی است که دور هر دسته را احاطه کرده است. زردپی نیز از بافت پیوندی رشته‌ای اطراف **دسته تارهای ماهیچه‌ای** در دو انتهای ماهیچه ایجاد شده است (*در ضمن دقت کنید که یاخته خود از بافت ماهیچه‌ای است*). / گزینهٔ (۲): نادرست است. زردپی نیروی انقباضی تارهای ماهیچه‌ای (ج) را به استخوان منتقل می‌کند ((ب) *معرف غلاف دور تارهاست که قدرت انقباض ندارد*). / گزینهٔ (۳): نادرست است. هر تار ماهیچه‌ای یاخته‌ای است که در دوران **جنینی** (*نه نوزادی!*) از جوش خوردن چند یاخته مجاور هم ایجاد شده است. / گزینهٔ (۴): درست است. (الف) و (ب) بافت پیوندی و (ج) بافت ماهیچه‌ای می‌باشد.

B ۸۶ ۴ موارد (الف)، (ب) و (د) صحیح می‌باشند.

تله‌های تستی الف) درست است. مفصل‌های متحرک از جمله لولایی توسط کپسول رشته‌ای پوشانده شده‌اند و دارای غضروف و مایع مفصلی هستند. / ب) درست است. علاوه بر غلاف پیوندی دور هر دسته از تار ماهیچه‌ای، بافت پیوندی سست نیز در فاصله هر تار با تار دیگر وجود دارد. / ج) نادرست است. **تارچه‌های** ماهیچه‌ای را سیتوپلاسم و شبکه‌های آندوپلاسمی و **تارهای** ماهیچه‌ای را بافت پیوندی احاطه کرده است. البته هر **دسته تار** را **غلاف پیوندی** احاطه کرده است. / د) درست است. مفاصل غضروف‌دار **متحرک** هستند و مفاصل متحرک دارای مایع مفصلی می‌باشند.

C ۸۷ ۳ موارد (الف)، (ب) و (ج) نادرست تکمیل می‌کنند. تقسیم هسته در یاخته استخوانی **قبل و بعد از تولد** به همراه تقسیم سیتوپلاسم صورت می‌گیرد ولی در یاخته ماهیچهٔ اسکلتی **قبل از تولد** تقسیم هسته و سیتوپلاسم انجام می‌شود ولی به ازای هر چند یاخته بعد از ادغام آن‌ها یک یاخته چند هسته‌ای ایجاد می‌شود ولی بعد از تولد این یاخته‌های ماهیچه‌ای در ماهیچه اسکلتی با افزایش حجم رشد می‌کنند (درستی د).

تله‌های تستی الف) نادرست است. این **استخوان‌ها** هستند که در ابتدای جنینی بافت پیوندی نرم و سپس سخت می‌شوند. / ب) نادرست است. مدت تبدیل بافت نرم استخوانی به سخت تدریجی و در مدت تقریباً **چند ماهه** و تدریجی جنینی می‌باشد. / ج) نادرست است. در دوران جنینی هر چند یاخته ماهیچه‌ای پس از تقسیم هسته، به یک یاخته تبدیل می‌شوند (*نه برعکس*).

A ۸۸ ۳ در هر **تارچه**، واحدهای تکراری به نام سارکومر وجود دارد که به همراه رشته‌های پروتئینی خود، به تار ظاهری مخطط می‌دهد.

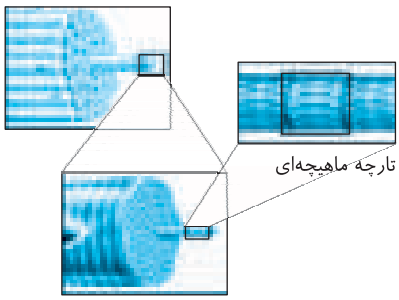

تار ماهیچه‌ای (موازی با هم)

تله‌های تستی

نکته تارهای ماهیچه‌ای موجود در یک دسته ماهیچه‌ای همانند تارچه‌های موجود در یک تار ماهیچه‌ای به صورت موازی و در طول همدیگر قرار گرفته‌اند (درستی گزینهٔ (۱)).

گزینهٔ (۲): در هر دسته تار ماهیچه‌ای، دو نوع بافت پیوندی و ماهیچه‌ای به همراه رگ‌های خونی (*بافت پوششی*) وجود دارد. / گزینهٔ (۴): علت مخطط یا خط‌خطی بودن تار ماهیچه‌ای را هم به سارکومرهای تارچه‌ها و هم به دو نوع رشتهٔ پروتئینی متشکل از اکتین و میوزین می‌توانید نسبت دهید.

B ۸۹ ۳

نکته در ماهیچه اسکلتی، فاصلهٔ دو خط Z، سارکومر یا **واحد انقباضی** می‌باشد. در بین گزینه‌ها دقت کنید که ماهیچه شکمی و بنداره ابتدای مری از نوع ماهیچه مخطط اسکلتی هستند ولی ماهیچه‌های صاف مثل دیواره معده و عروق خونی یا مثانه و . . . . همچنین یاخته‌های **کپسول** که از بافت پیوندی هستند، فاقد واحدهای سارکومری می‌باشند.

A ۹۰ ۴ ماهیچه سه‌سر، نوعی ماهیچه اسکلتی در پشت بازو می‌باشد که رشته‌های نازک آن که در اثر اجتماع اکتین‌ها به وجود آمده‌اند، در دو انتهای سارکومر به خط Z متصل هستند. *یادت نره* QR code

نکته بخش‌های تیره و روشن مخصوص ماهیچه‌های اسکلتی و قلبی می‌باشد ولی در ماهیچه‌های صاف مثل مژکی چشم یا ماهیچه‌های جدار رگ‌های خونی وضعیت‌های مخطط و سارکومرها وجود ندارند (*دلیل نادرستی سایر گزینه‌ها*).

A ۹۱ ۲ موارد (الف) و (ب) صحیح می‌باشند. درون تارها و تارچه‌های ماهیچه‌ای، واحدهای تکراری به نام سارکومر یا واحد انقباضی سبب ایجاد ظاهر مخطط تار ماهیچه‌ای می‌شود. هر سارکومر در دو انتهای خود خطوطی به نام Z دارد. مورد (ج) علاوه بر این وجود دو نوع رشتهٔ پروتئینی اکتین و میوزین نیز سبب ظاهر خط‌خطی تارهای ماهیچه‌ای می‌شود.

B ۹۲ ۱) در شکل مورد نظر (الف) تار ماهیچه‌ای و (ب) بافت پیوندی اطراف تارها می‌باشد.

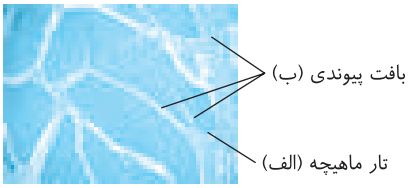

تله‌های تستی گزینهٔ (۱): درست است. هر یاخته بافت پیوندی (ب) مرد، تک‌هسته‌ای است و دو کروموزوم جنسی X و Y به همراه ۴۴ کروموزوم غیرجنسی دارند ولی قسمت (الف) تار ماهیچه مخطط و چند هسته‌ای می‌باشد که تعداد بیشتری کروموزوم جنسی X و Y دارد. / گزینهٔ (۲): نادرست است. تار ماهیچه‌ای می‌تواند از اعصاب محیطی حرکتی پیکری پیام عصبی بگیرد و منقبض شود. / گزینهٔ (۳): نادرست است. یاخته‌های بافت پوششی روی غشای پایه‌ای از گلیکوپروتئین‌ها و پروتئین قرار گرفته‌اند ولی بافت پیوندی، عصبی و ماهیچه‌ای غشای پایه ندارند. / گزینهٔ (۴): نادرست است. هر یاخته‌ای دارای پروتئین‌هایی برای استحکام خود می‌باشد.

A ۹۳ ۱)

نکته یاخته‌هایی با ساختار **مخطط**، ویژه ماهیچه‌های قلبی و اسکلتی می‌باشد ولی در ماهیچه صاف این خطوط دیده نمی‌شوند (*یاخته یکنواخت دارد*).

تله‌های تستی گزینهٔ (۱): درست است. ماهیچه اسکلتی دیافراگم و گره دهلیزی بطنی قلب هر دو یاخته مخطط دارند. / گزینهٔ (۲): نادرست است. انتهای میزنای بنداره‌ای ندارد بلکه **دریچه**‌ای حاصل از چین‌خوردگی مخاط مثانه دارد. / گزینهٔ (۳): نادرست است. **اطراف** میزراه ماهیچه **صاف** غیرمخطط وجود دارد ولی ماهیچه توأم ماهیچه مخطط اسکلتی است. / گزینهٔ (۴): نادرست است. بنداره انتهای مری (*کاردیا*) و ماهیچه حلقوی ابتدای مویرگی (*مثل گلومرول‌ها*) از نوع ماهیچه صاف هستند که مخطط نیستند.

A ۹۴ ۲) تارچه از تعدادی واحد انقباضی یا سارکومر تشکیل شده است که هر سارکومر دو خط Z و یک بخش تیره به همراه دو بخش روشن در نزدیکی خطوط Z وجود دارد.

تله‌های تستی گزینه‌های (۱) و (۴): تار ماهیچه‌ای از تعدادی تارچه تشکیل شده است. / گزینهٔ (۳): بخش (*نوار*) روشن برخلاف تیره در وسط سارکومر قرار ندارد.

یادت نره QR code

A ۹۵ ۱) در هر دسته تار ماهیچه‌ای، یاخته‌ها یا تار ماهیچه‌ای و بافت پیوندی با رشته‌های کلاژن وجود دارد ولی درون تار و تارچه، رشته‌های اکتین و میوزین قرار دارند (درستی گزینهٔ (۱)). هر سارکومر، در فاصلهٔ بین دو خط Z، از دو بخش روشن، یک بخش کامل تیره، یک قسمت بدون سرهای میوزین در وسط بخش تیره تشکیل شده است ولی دقت کنید که خط Z، درون سارکومر نمی‌باشد (نادرستی گزینهٔ (۲)). در مورد گزینهٔ (۳) دقت کنید که تارچه درون تار است و هر دو حاوی اکتین و میوزین هستند. در انتها یادتان باشد که گیرندهٔ وضعیتی در ماهیچهٔ اسکلتی، زردپی و کپسول مفصلی وجود دارد (نادرستی گزینهٔ (۴)).

B ۹۶ ۴) در شکل‌های مورد نظر مقابل (الف) یک تار ماهیچه‌ای است که اندامک و هسته و تعدادی تارچه موازی دارد ولی (ب) یک تارچه ماهیچه‌ای حاوی پروتئین‌های اکتین و میوزین می‌باشد. گیرندهٔ ناقل عصبی، سیتوپلاسم، هسته و غشا در بخش (الف) وجود دارد ولی سارکومر در هر دو موجود است.

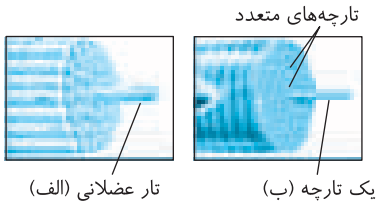

نکته چون تارچه درون تار ماهیچه‌ای است پس هر قسمت موجود در تارچه در تار نیز وجود دارد (رد گزینهٔ (۱)) و از طرفی بافت پیوندی در اطراف چند تار به صورت غلافی دور دسته تارها قرار دارد.

B ۹۷ ۴) همهٔ موارد نادرست می‌باشند.

تله‌های تستی الف) نادرست است. یک نوار تیره در هر سارکومر وجود دارد که از هر طرف خود به یک بخش روشن متصل است. / ب) نادرست است. شبکه آندوپلاسمی پرکلسیم و لوله‌های آن در **اطراف** تارچه‌ها قرار دارند. / ج) نادرست است. رشته‌های **نازک** اکتین به خط Z متصلند نه رشته‌های ضخیم! / د) نادرست است. اندامک‌ها در **خارج** تارچه قرار دارند.

B ۹۸ ۴)

نکته شبکه آندوپلاسمی یا هر اندامک دیگری درون **یاخته‌های** یوکاریوتی زنده وجود دارند. در بین یاخته‌های زنده یوکاریوتی فقط گویچه قرمز و یاخته بالغ آوند آبکش اندامک‌های خود را از دست داده‌اند.

تله‌های تستی گزینهٔ (۱): نادرست است. غشای پایه در زیر یاخته‌های بافت پوششی قرار می‌گیرد و حاوی گلیکوپروتئین و پروتئین می‌باشد و **همانند** تارچه‌های درون یاخته ماهیچه‌ای، ساختار یاخته‌ای و شبکهٔ آندوپلاسمی ندارد. / گزینهٔ (۲): نادرست است. تارچه همانند یاخته باکتری فاقد اندامک می‌باشد (*حتماً از زیست دهم به یاد باکتری رینوویروس افتادید!*). / گزینهٔ (۳): نادرست است. در سامانهٔ هاورس و غشای مفصلی یاخته‌های بافت پیوندی وجود دارد که همگی دارای اندامک می‌باشند. / گزینهٔ (۴): درست است. غشای پایه زیر بافت پوششی برخلاف پردهٔ ترشح‌کنندهٔ مایع مفصلی ساختار یاخته‌ای و اندامک ندارد.

A ۹۹ ۳) بخش روشن فاصله خط Z تا ابتدای رشتهٔ ضخیم دارای پروتئین میوزین می‌باشد. این بخش حاوی رشته‌های نازک متشکل از اکتین‌ها می‌باشد. خط Z در بین دو بخش روشن از دو سارکومر مجاور می‌باشد.

در این سؤال دقت کنید که در **هر** سارکومر را سؤال کرده است. در یک سارکومر، بخش تیره در دو انتهای خود حاوی اکتین‌ها و سرهای میوزینی است ولی در بخش وسط خود، اجتماع دم‌های میوزین را دارد.

تله‌های تستی گزینهٔ (۱): نادرست است. در دو قسمت **جانبی** بخش تیره هم پروتئین اکتین و هم دم‌های پروتئین میوزین وجود دارد ولی قسمت میانی آن فقط حاوی بخش بدون سر پروتئین میوزین است. / گزینهٔ (۲): نادرست است. خط Z به یک سمت هر بخش روشن در یک سارکومر متصل است. بین دو بخش روشن نیز یک بخش تیره وجود دارد ولی خط Z در آنجا وجود ندارد. / گزینهٔ (۴): نادرست است. بخش روشن فاقد میوزین است.

C ۱۰۰ ۴ فقط عبارت اول صحیح می‌باشد.

در شکل مورد نظر (الف)، (ب) و (ج) به ترتیب رگ‌های خونی، بافت پیوندی رشته‌ای و تار ماهیچه‌ای می‌باشند.

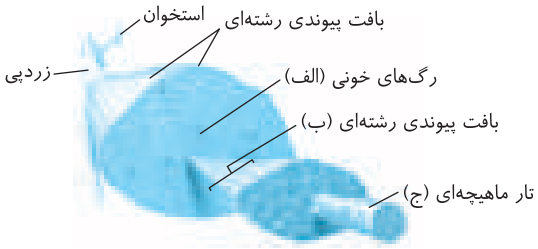

تله‌های تستی عبارت اول: درست است. اسکلت بدن شامل استخوان‌ها، غضروف و مفاصل می‌باشند که حاوی رگ خونی و بافت پیوندی و عصبی می‌باشند **ولی ماهیچه جزء اسکلت بدن نیست.** / عبارت دوم: نادرست است. در قسمت‌های مشخص شده به‌جز بافت عصبی از نوع پیکری برای انقباض تارها، سه نوع بافت دیگر (*پوشش، پیوندی و ماهیچه‌ای*) نیز وجود دارد. / عبارت سوم: نادرست است. در دیواره سرخرگ و سیاهرگ یاخته‌های ماهیچه **صاف** وجود دارد ولی (ج) تارهای ماهیچه اسکلتی می‌باشند. / عبارت چهارم: نادرست است. بافت پیوندی (ب) از نوع **رشته‌ای** است که در پیراشامه وجود دارد ولی بخش خارجی لوله گوارش بافت پیوندی **سست** دارد.

B ۱۰۱ ۴

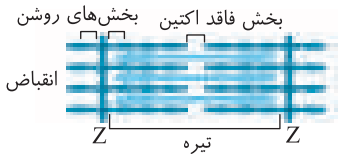

نکته در سارکومر در حال استراحت، وسط بخش تیره، فقط دم‌های پروتئین‌های میوزین دارد. در حالی که دو طرف این بخش از نوار تیره، هم رشته‌های پروتئینی نازک حاوی اکتین و هم سرهای رشته‌های قطور میوزین‌دار وجود دارد.

تله‌های تستی گزینهٔ (۱): نادرست است. دو طرف خط Z، بخش روشن با رشته‌های پروتئینی نازک اکتین‌ها می‌باشد. / گزینهٔ (۲): نادرست است. یک سارکومر منقبض شده فقط در ناحیه کوچکی در وسط خود فاقد اکتین می‌باشد که در شکل بالا مشاهده می‌کنید. / گزینهٔ (۳): نادرست است. پروتئین‌های موجود در بخش‌های تیره و روشن، هر دو در انقباض ماهیچه، تغییر طول نمی‌دهند ولی بخش تیره، حاوی پروتئین‌های نازک و قطور می‌باشد.

A ۱۰۲ ۱ ماهیچه‌های اسکلتی با اعصاب پیکری انقباض ارادی و غیر ارادی (*انعکاسی*) دارند و کلاً ماهیچه‌ها فقط تحت تأثیر انتقال دهندهٔ تحریکی قرار می‌گیرند و برای به استراحت درآمدن نیازی به ناقل عصبی ندارند.

تله‌های تستی گزینهٔ (۲): نادرست است. تنها **انقباض** ماهیچه‌ها و اتصال آن‌ها به استخوان سبب حفظ شکل و حالت بدن و ایجاد حرارت می‌شود. / گزینهٔ (۳): نادرست است. در **اطراف تارچه‌ها**، شبکهٔ آندوپلاسمی پرکلسیم و تعداد زیادی میتوکندری وجود دارد. / گزینهٔ (۴): نادرست است. سارکومرهای تارچه سبب ایجاد ظاهری مخطط **در تار ماهیچه‌ای** شده‌اند. در حقیقت هم تار و هم تارچه، ظاهر مخطط دارند.

C ۱۰۳ ۳ موارد (الف)، (ب) و (د) نادرست تکمیل می‌کنند.

نکته در یک سارکومر، رشته‌های پروتئین‌های نازک متشکل از اکتین‌ها از یک طرف به خط Z متصلند و از سمت دیگر به درون سارکومر کشیده شده‌اند. این پروتئین‌ها در تشکیل بخش روشن و تیره سارکومری مؤثرند (درستی ج).

تله‌های تستی الف) وسط بخش تیره، از قسمت دم‌های پروتئین‌های میوزین تشکیل شده‌اند و اکتینی در آن‌ها وجود ندارد. / ب) خود رشته‌های مدنظر سؤال، رشته‌های نازک هستند که در وسط سارکومر به بخش دیگری متصل نیستند. / د) سر فعال مربوط به رشته‌های پروتئینی ضخیم می‌باشد نه نازک!!

B ۱۰۴ ۳ تارچه ماهیچه‌ای واحدهای موازی درون هر یاخته ماهیچه‌ای می‌باشند که اطراف هرکدام را شبکه آندوپلاسمی پرکلسیمی احاطه کرده است. تولید ATP در تنفس یاخته‌ای از وظایف میتوکندری و سیتوپلاسم می‌باشد. شبکه آندوپلاسمی قدرت تولید ATP ندارد ولی برای فعالیت‌های خود مانند هر قسمتی از یاخته می‌تواند از ATP به عنوان منبع انرژی استفاده کند.

تله‌های تستی گزینهٔ (۱): نادرست است. شبکه آندوپلاسمی پرکلسیم ویژه یاخته‌های ماهیچه‌ای است ولی اسکلت، حاوی استخوان، غضروف و مفاصل می‌باشد. توجه داشته باشید که تجمع کلسیم در استخوان مربوط به مادهٔ زمینه‌ای آن است و نه شبکهٔ آندوپلاسمی. / گزینهٔ (۲): نادرست است. هر قسمت دیپلوئید هسته‌دار بدن انسان دارای **همهٔ ژن‌های** فرد می‌باشد. دور دسته تارهای ماهیچه‌ای نیز غلاف پیوندی است که یاخته‌های آن همهٔ ژن‌های فرد را دارند ولی ژن‌های ساخت اکتین و میوزین در یاخته‌های ماهیچه‌ای **روشن** هستند تا این پروتئین‌ها ساخته شوند. / گزینهٔ (۴): نادرست است. **تارهای** ماهیچه‌ای (*نه تارچه‌ها*) تعداد زیادی هسته دیپلوئید دارند. یادت نره QR code

B ۱۰۵ ۱ دیافراگم یک ماهیچهٔ اسکلتی است که در هنگام بازدم به حالت استراحت درمی‌آید. بخش روشن سارکومر در دو طرف خط Z می‌باشد که از رشته‌های نازک اکتین است و فقط در انقباض ماهیچه کوتاه می‌شود.

تله‌های تستی گزینهٔ (۲): نادرست است. هر سارکومر توسط خط Z از سارکومر مجاور جدا می‌شود. / گزینهٔ (۳): نادرست است. در وسط بخش تیره قسمت‌های بدون اکتین و سر میوزین ولی فقط دارای دم‌های میوزینی وجود دارند. / گزینهٔ (۴): نادرست است. خط Z در بین دو بخش روشن از دو سارکومر قرار دارد و بخش تیره را تقسیم نمی‌کند.

A ۱۰۶ ۳ موارد (الف)، (ب) و (ج) نادرست می‌باشند. ماهیچه شکمی که در بازدم عمیق مؤثر است از نوع مخطط اسکلتی می‌باشد. انقباض این ماهیچه، سبب خروج هوای ذخیرهٔ بازدمی شده و فقط هوای باقی‌مانده در شش‌ها باقی می‌ماند. هر تار این ماهیچه، **یک غشای پلاسمایی و چند هسته** با ژن‌های متنوع دارد ولی هر تارچه آن تعدادی سارکومر دارد (*حتماً می‌دانید که تارچه در بخش مادهٔ زمینه‌ای سیتوپلاسم قرار ندارد*). هر سارکومر آن نیز دو بخش روشن و **یک بخش تیره** دارد (نادرستی ب و درستی د). خون‌رسانی به هر اندام، توسط ماهیچهٔ صاف سرخرگ‌ها کنترل می‌شود که تحت کنترل اعصاب **خودمختار** می‌باشد (نادرستی الف). این ماهیچه در هنگام دم عمیق و عادی نقشی ندارد (نادرستی ج).

A ۱۰۷ ۴ داشتن تارچه با خطوط تیره و روشن، سارکومر و خط Z از ویژگی‌های ماهیچه‌های قلبی و اسکلتی است ولی ماهیچهٔ مثانه از نوع صاف است و برخلاف ماهیچه اسکلتی دلتایی سارکومر ندارد. دقت داشته باشید که یاخته‌های ماهیچهٔ صاف، تک‌هسته‌ای ولی ماهیچهٔ اسکلتی چند هسته‌ای و با تعداد ژن‌های بیشتری می‌باشند.

نکته هر یاختهٔ ماهیچه‌ای از هر نوعی که باشد، ساختار کشیده‌ای با نسبت سطح به حجم بالایی دارد (نادرستی گزینهٔ (۲)).

C ۱۰۸ ۱) موارد (الف)، (ب) و (ج) نادرست تکمیل می‌کنند. عبارت‌های (الف)، (ب) و (ج) دربارهٔ ساختمان ماهیچه است نه **استخوان**! از طرفی یاخته استخوانی دارای یک هسته و تعدادی میتوکندری می‌باشد (نادرستی ج).

نکته سؤال در مورد استخوان **بازو** است زیرا ماهیچهٔ سه‌سر در انسان فقط در پشت بازو وجود دارد. البته زردپی آن می‌تواند به استخوان زند زیرین و کتف که بخشی از شانه است، متصل باشد. در این سؤال فقط مورد (د) صحیح است چون انتهای برآمده سر استخوان‌های دراز حاوی بافت نرم اسفنجی و مملو از مغز استخوان می‌باشد.

B ۱۰۹ ۱) فقط عبارت (ج) جمله را به درستی تکمیل می‌کند. چون بخش تیره در بین دو خط Z و بین دو بخش روشن واقع شده است.

نکته با توجه به شکل مقابل، از خط Z تا انتهای بخش دم‌دار میوزین‌های یک سارکومر، به ترتیب یک بخش کامل روشن (*فقط حاوی اکتین‌ها*)، کل بخش سرهای میوزین‌ها در کنار ادامهٔ تجمع پروتئین‌های اکتین و در انتها یک بخش دارای فقط دم‌های میوزین‌ها با اجتماع به صورت رشتهٔ ضخیم وجود دارند.



دقت کنید که نکتهٔ بالا در مورد **نصف یک سارکومر** می‌باشد که نصف یک بخش تیره و کل یک بخش روشن را شامل می‌شود.

A ۱۱۰ ۱) تار ماهیچه‌ای حاوی **غشا و ساختارهایی** برای انتقال پیام عصبی می‌باشد ولی تارچه دارای غشای مشخصی نیست و هیچ غشایی هم در تار ماهیچه‌ای ساختار تیره و روشن ندارد البته در اطراف تارچه، اندامک غشادار پر کلسیمی به نام شبکهٔ آندوپلاسمی وجود دارد (*در تارچه خطوط پروتئینی Z به صورت عمودی نسبت به رشته‌های افقی اکتین‌ها و میوزین‌ها قرار گرفته‌اند*).

A ۱۱۱ ۳)

هر ماهیچه اسکلتی	تعدادی هستهٔ دیپلوئید دارد	از هر ژن بیش از دو نسخه دارد.
	تعدادی دسته تار ماهیچه‌ای دارد	درون آن بافت پیوندی و ماهیچه‌ای وجود دارد.
هر دسته تار ماهیچه‌ای	تعدادی تار ماهیچه‌ای موازی دارد	بین تارها بافت پیوندی وجود دارد.
هر تار ماهیچه‌ای	تعدادی تارچه موازی دارد	اطراف تارچه عوامل سیتوپلاسمی قرار دارد.
هر تارچه ماهیچه‌ای	تعدادی سارکومر دارد	تعداد سارکومر از تعداد خط Z کمتر است.
هر سارکومر	دو تا خط Z دارد	تعداد زیادی اکتین و میوزین دارد.

از نظر تعداد:

زردپی > غلاف پیوندی دور دسته تارها > دسته تارها > تار > تارچه > سارکومر > خط Z

A ۱۱۲ ۱) سرهای میوزین در بخش تیره سارکومر (ب) نقش آنزیم هیدرولیزکنندهٔ *ATP* را دارند که با تجزیهٔ آن سبب شروع انقباض و کوتاه شدن سارکومرها و بخش روشن (الف) می‌شوند.



چندبار در تست‌ها گفته‌ام که
- دو چیز در انقباض تغییر می‌کند ← طول بخش روشن و سارکومر
- دو چیز در انقباض تغییر نمی‌کند ← طول بخش تیره و اندازهٔ رشته‌های دارای اکتین و میوزین

B ۱۱۳ ۳) ابتدا دقت به متن سؤال خیلی مهم است. وقتی عنوان کرده است که تحریک گیرندهٔ تار ماهیچه صورت گرفته است، یعنی ناقل عصبی آزاد شده است. پس عبارت (الف) حذف می‌شود و نباید در گزینه‌ها استفاده شود.

نکته برای انقباض تار ماهیچه‌ای ناقل عصبی برون‌رانی شده از یاختهٔ عصبی به گیرنده غشای ماهیچه برخورد می‌کند تا با ایجاد جریان الکتریکی در غشای ماهیچه، فرایند ورود کلسیم به تارچه و انقباض ماهیچه‌ای انجام شود که شامل تجزیه *ATP* و کوتاه شدن ماهیچه می‌شود (ج ← ب ← د).

B ۱۱۴ ۴) عمل مقابل منظور اتصال *ATP* به سر میوزین است که بلافاصله بعد از آن باید *ATP* که محصول واکنش‌های میتوکندریایی هم می‌تواند باشد، هیدرولیز شود. در حقیقت شکل نشان‌دهندهٔ شروع انقباض ماهیچه است. پس از ورود کلسیم به درون تارچه در اثر عمل یاخته‌های عصبی حرکتی، ابتدا باید *ATP* متصل به سر میوزین هیدرولیز شود (*ATP محصول تنفس یاخته‌های میتوکندری است* (گزینهٔ ۴)). سر میوزین تغییر شکل می‌دهد، بعد سر میوزین می‌تواند به اکتین متصل شود و سارکومر را کوتاه کند.



B ۱۱۵ ۱) فقط مورد (ب) نادرست است. ماهیچه‌های اسکلتی (*مانند سه‌سر بازو*) پس از تولد قدرت افزایش تعداد تارهای خود را ندارند (درستی الف). در انقباض آن‌ها طول ماهیچه و سارکومر کوتاه می‌شود ولی طول پروتئین‌های اکتین و میوزین تغییر نمی‌کند (نادرستی ب). اعصاب پیکری سبب تحریک ماهیچه‌های اسکلتی می‌شوند و ناقل عصبی آزاد شده از آن‌ها در **غشای** ماهیچه گیرنده دارد. این گیرنده‌ها، همان کانال‌های دریچه‌دار سدیمی می‌باشند (درستی ج). در انقباض ماهیچه، یون‌های کلسیم از شبکه آندوپلاسمی پرکلسیم وارد تارچه می‌شوند و با ایجاد مکانیسم انقباض سبب انقباض ماهیچه و کشیده شدن ساعد به سمت پایین و در امتداد بازو می‌شوند (درستی د).

C ۱۱۶ ۲ یادت نره QR code

ایستگاه ۲ انقباض ماهیچه

در مکانیسم ایجاد انقباض ماهیچه مخطط (اسکلتی):

۱) درست است. پیام عصبی یاختهٔ عصبی که به انتهای آکسون می‌رسد، سبب برون‌رانی ناقل عصبی به فضای سیناپسی می‌شود تا این ناقل به گیرنده یاخته پس‌سیناپسی ماهیچه‌ای برسد. این پروتئین، هم گیرنده‌ای اختصاصی برای ناقل عصبی است و هم کانالی سدیمی برای ورود سدیم و شروع پتانسیل عمل می‌باشد.

۲) نادرست است. پس از برخورد ناقل عصبی به گیرنده غشای ماهیچه‌ای، موج الکتریکی در غشای ماهیچه سبب تحریک ساختار غشا می‌شود تا شبکهٔ آندوپلاسمی را تحریک کند. در پی این عمل کانال‌های کلسیمی **غشای شبکهٔ آندوپلاسمی** به سمت تارچه‌ها باز می‌شوند. دقت کنید که پیام عصبی، در غشای تار، سبب باز کردن کانال دریچه‌دار سدیمی ولی در غشای شبکهٔ آندوپلاسمی سبب باز کردن کانال دریچه‌دار کلسیمی می‌شود.

۳) درست است. تحریک شبکه آندوپلاسمی سبب انتشار تسهیل شده کلسیم به تارچه شده سپس سر میوزین با هیدرولیز ATP و از دست دادن گروه فسفات به اکتین متصل شود. در این حالت طول ماهیچه کمی کوتاه می‌شود ولی استخوان متصل به آن به مقدار زیادی جابه‌جا می‌شود.

۴) درست است. اتصال سر میوزین به اکتین نیازمند تغییر شکل سر میوزین می‌باشد. هیدرولیز ATP در سر میوزین سبب کوتاه شدن سارکومر با کشیدن اکتین‌ها به سمت هم می‌شود.

B ۱۱۷ ۳ در این شکل ATP از سر میوزین جدا شده است. در این حالت سر میوزین تغییر شکل یافته و آمادهٔ اتصال به اکتین و شروع حرکات پارو زدن برای نزدیک کردن دو خط Z به هم می‌باشد (*دقت کنید که گزینه‌های (۱) و (۲) قبل از این عمل و گزینهٔ (۴)، در هنگام آرامش ماهیچه رخ می‌دهد*).

B ۱۱۸ ۴

نکته

در انقباض ماهیچه:

۱ تا وقتی ناقل عصبی به **گیرندهٔ غشای تار** متصل نشود ← موج الکتریکی در غشای تار ایجاد نمی‌شود. پس گزینه‌های (۱) و (۲) نادرست هستند چون ناقل عصبی هیچ‌گاه وارد تار نمی‌شود و از طرفی موج الکتریکی در **غشای تار** ایجاد می‌شود و تارچه غشا ندارد.

۲ تا وقتی کلسیم از شبکهٔ آندوپلاسمی خارج نشود، سر میوزین تغییر شکل نمی‌دهد و امکان اتصال سر میوزین به اکتین وجود ندارد که در این صورت ATP هم تجزیه نمی‌شود (نادرستی گزینهٔ (۳)) (*دقت کنید که اگر تغییر سر میوزین رخ دهد، یعنی کلسیم وارد تارچه شده است*).

۳ تا وقتی مرتباً اتصال سرهای میوزین‌ها به اکتین‌ها تشکیل و جدا نشود و صدها مرتبه در ثانیه تکرار نگردد، طول ماهیچه تغییری نمی‌کند (درستی گزینهٔ (۴)).

C ۱۱۹ ۲ فقط مورد (ج) صحیح است.

نکته

اتصال سر میوزین به اکتین وقتی صورت می‌گیرد که:

A : کلسیم وارد تارچه شود. / B : سر میوزین مولکول ATP را هیدرولیز کرده باشد و تغییر شکل یابد (نادرستی الف). / C : سر میوزین تغییر شکل بدهد و به اکتین‌ها متصل شود (نادرستی ب).

نکته در انقباض ماهیچه، اتصال ATP به سر میوزین سبب جدایی میوزین از اکتین می‌شود تا دوباره با تجزیهٔ ATP و به دست آوردن انرژی، به اکتین‌ها متصل شود (درستی ج).

B ۱۲۰ ۱ منظور سؤال تأمین انرژی از **اسیدهای چرب** می‌باشد که در انقباض‌های طولانی مصرف می‌شود. فسفولیپید که حاوی اسید چرب است به همراه کلسترول، مواد رنگی و نمک‌ها در ایجاد صفرا نقش دارد.

◄ گزینهٔ (۲) در مورد گلیکوژن، گزینهٔ (۳) در مورد گلوکز و گزینهٔ (۴) در مورد کراتین فسفات می‌باشد که فاقد اسید چرب هستند. یادت نره QR code

B ۱۲۱ ۲ دقت کنید که هر پروتئین میوزین به یک رشتهٔ اکتین متصل می‌شود ولی رشتهٔ اکتین از سمت بالا و پایین خود می‌تواند به میوزین‌های متعدد متصل شود.

نکته سارکومر یا واحد انقباضی درون تارچه‌ها فاقد میتوکندری می‌باشند و یون کلسیم نیز در انرژی‌زایی آن نقش ندارد (نادرستی گزینه‌های (۱) و (۴)).

◄ در سارکومر، رشته‌های ضخیم میوزین در لابه‌لای اکتین‌ها قرار دارند ولی به خط Z فقط پروتئین‌های اکتین متصل می‌باشند (نادرستی گزینهٔ (۳)).

B ۱۲۲ ۳ موارد (الف)، (ج) و (د) نادرست می‌باشند.

تله‌های تست الف) نادرست است. پیک کوتاه‌برد یا ناقل عصبی به غشای تار ماهیچه متصل می‌شود نه سر میوزین! / ب) درست است. در انتهای انقباض تار ماهیچه‌ای، وقتی دوباره ATP جدید به عنوان یک نوکلئوتید پرانرژی به سر میوزینی که روی اکتین است متصل شود، اتصال این دو پروتئین از هم جدا می‌شود (*شکل مقابل*). در این حالت تا رسیدن پیام عصبی بعدی، سارکومر در استراحت باقی می‌ماند. / ج) نادرست است. کلسیم در تحریک انقباض و تشدید برخورد سر میوزین به اکتین مؤثر است. / د) نادرست است. ATP جدید باعث جدایی سر میوزین از اکتین‌ها می‌شود.

C ۱۲۳ ۲ شکل مربوط به پروتئین میوزین می‌باشد که (الف) یا بخش دم آن در وسط بخش تیره و (ب) سر میوزین است که همواره در بین رشته‌های نازک اکتینی قرار دارد و دارای خاصیت هیدرولیز ATP می‌باشد (*بخش دم می‌تواند میان اکتین‌ها باشد و می‌تواند نباشد و نمی‌توان برای آن قید «همواره» را استفاده کرد*).

گزینه‌های (۱)، (۳) و (۴) نادرست و گزینهٔ (۲) درست است. چون سرهای میوزین همواره بین اکتین‌ها قرار دارند ولی دم‌های میوزین در هنگام انقباض وارد بخش اکتین‌دار می‌شوند. برای چندمین‌بار تکرار می‌کنم که این بخش‌ها یعنی طول رشته‌های حاوی اکتین و میوزین در انقباض و استراحت ماهیچه برخلاف بخش روشن کوتاه نمی‌شوند. یادت نره QR code

C ۱۲۴ ۳ در شکل مقابل ماهیچهٔ (الف) دوسر بازو است که در عقب کشیدن دست، در حال انقباض بوده و سبب بالا رفتن ساعد می‌شود. ماهیچهٔ (ب)، سه‌سر پشت بازو است که در این انعکاس به استراحت درمی‌آید چون آکسون حرکتی مربوط به آن فاقد پیام عصبی است و توسط یاختهٔ عصبی رابط مهار شده است.

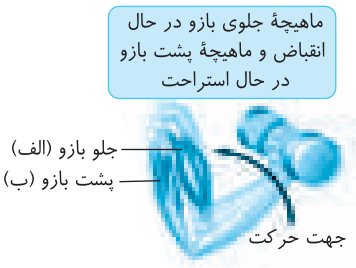

تله‌های تستی گزینهٔ (۱): تا همین‌جا چندبار اشاره کردم که برای به استراحت درآمدن یک ماهیچه نیازی به تحریک عصبی با انتقال دهندهٔ عصبی از نوع مهار کننده نمی‌باشد. پس لطفاً دیگه گول نخورید، ماهیچه توسط عصب، فقط تحریک میشه و بس! / گزینهٔ (۲): انتقال فعال کلسیم سبب **برگرداندن** این یون‌ها از تارچه به شبکهٔ آندوپلاسمی و ایجاد آرامش در ماهیچه می‌شود در حالی که در انعکاس دست ماهیچه (الف) در حال انقباض بوده و یون‌های کلسیم وارد تارچه می‌شوند. / گزینهٔ (۴): گیرنده وضعیتی درون ماهیچه‌ها به تغییر طول ماهیچه و انقباض آن حساس می‌باشند در حالی که ماهیچه (ب) در حال استراحت است. از طرفی این گیرنده‌ها از نوع حسی هستند و به دندریت حسی متصلند (*نه به یاخته‌های عصبی حرکتی!*).

B ۱۲۵ ۳ موارد (الف)، (ب) و (ج) نادرست تکمیل می‌کنند.

نکته
وقتی ماهیچه و تار آن انقباضی با افزایش حجم انجام می‌دهند، طول بخش‌های روشن سارکومر کوتاه‌تر می‌شود و اختلاف طول بخش تیره و روشن بیشتر از قبل می‌گردد ولی طول رشته‌های پروتئینی ساخته شده از اکتین و میوزین و بخش تیره تغییری نمی‌کند.

C ۱۲۶ ۲ در شکل هنوز کوتاه شدن سارکومر و تغییر طول بخش‌های آن صورت نگرفته است. البته اتصال میوزین به اکتین رخ داده است و کلسیم‌ها نیز وارد تارچه شده‌اند ولی هنوز سر میوزین، اکتین‌ها را به صورت پارومانند به سمت داخل سارکومر نکشانده است و خط Z به هم نزدیک نشده است (*در مورد گزینهٔ (۴) هم دقت کنید که گیرند ناقل عصبی در غشای تار است (نه سیتوپلاسم)*).

B ۱۲۷ ۴ وقتی انقباض ماهیچه پایان یافت، سریعاً یون‌های کلسیم با **مصرف ATP** (نادرستی گزینهٔ (۱)) و انتقال فعال به شبکه آندوپلاسمی برمی‌گردند. در این حالت دیگر، میوزین‌ها نمی‌توانند به اکتین‌ها متصل شوند. در این حالت، برگشت کلسیم از تارچه سبب کاهش غلظت املاح درون تارچه می‌شود (درستی گزینهٔ (۴) و نادرستی گزینهٔ (۲)). ماهیچهٔ مورد نظر تا رسیدن پیام عصبی تحریک‌کنندهٔ بعدی در استراحت باقی می‌ماند (*بنز یادت رفت عموجون که ماهیچه فقط برای به انقباض درآمدن نیز به ناقل عصبی اون هم از نوع تحریکی داره!*) (نادرستی گزینهٔ (۳)).
یادت نره code

C ۱۲۸ ۲ موارد (ب) و (د) صحیح هستند. منظور صورت سؤال، مولکول ATP می‌باشد که طبق شکل کتاب درسی، برای انجام مرحلهٔ (الف) به آن نیاز داریم.

تله‌های تستی الف) دقت کنید برای تولید ATP در پی تجزیهٔ کامل گلوکز، فقط یک گروه فسفات به مولکول ADP متصل می‌شود، نه گروه‌های فسفات! / ب) در طی انقباضات طولانی‌تر از تجزیهٔ اسیدهای چرب برای تولید انرژی زیستی در یاخته‌های ماهیچه‌ای استفاده می‌شود. اسیدهای چرب محصول آنزیم‌های لیپاز لوزالمعده‌ای هستند. / ج) دقت کنید که تارهای ماهیچه‌ای، در زمان استراحت نیز برای فعالیت‌های حیاتی خود، انرژی زیستی مصرف می‌کنند. دقت کنید این که بگوییم در زمان شروع انقباض، تجزیهٔ ATP در یاخته شروع می‌شود، نادرست است. / د) طبق متن کتاب درسی، یاخته‌های ماهیچهٔ اسکلتی در دوران جنینی از ادغام چند یاختهٔ مختلف ساخته می‌شوند.

A ۱۲۹ ۲

ایستگاه ۳ پس از انقباض ماهیچه

برای انقباض ماهیچه ابتدا باید پس از پیام عصبی، یون‌های کلسیم با مکانیسم انتشار تسهیل شده از شبکه آندوپلاسمی وارد تارچه شوند تا اکتین آماده پذیرش سر میوزین شود. تا هنگامی که هیدرولیز ATP در سر میوزین ادامه یابد انقباض ماهیچه وجود دارد (درستی گزینهٔ (۲) و نادرستی گزینهٔ (۴)) ولی معمولاً پس از اینکه ماهیچه منقبض شد، یون‌های کلسیم سریعاً با انتقال فعال به شبکه آندوپلاسمی برمی‌گردند و ماهیچه به استراحت درمی‌آید تا پیام اعصاب پیکری بعدی از راه برسد. دقت کنید که حواس پیکری را با اعصاب پیکری در گزینهٔ (۱) اشتباه نگیرید. در مورد گزینهٔ (۳) هم دقت کنید که با رسیدن پیام عصبی به ماهیچه مقدار سدیم در تار و کلسیم در تارچه زیاد می‌شود.

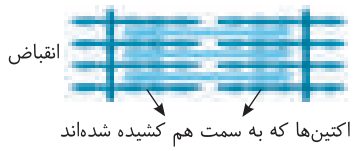

B ۱۳۰ ۲ شکل، تار در حال انقباض و سارکومر کوتاه شده را نشان می‌دهد. اگر ماهیچه بخواهد به انقباض خود ادامه دهد (*طبق متن سؤال*) و کوتاه بماند، باید در هر **ثانیه** (نادرستی گزینهٔ (۴)) صدها مرتبه سارکومرها کوتاه شوند. بعد از مرحله نشان داده شده در شکل دوباره باید ATP بعدی به سر میوزین برخورد کند و یون‌های کلسیم در تارچه وجود داشته باشند تا سر میوزین با هیدرولیز ATP، انقباض بعدی را آغاز کند.

C ۱۳۱ ۱ موارد (ب)، (ج) و (د) نادرست می‌باشند (*منظور سؤال ماهیچهٔ دوسر جلوی بازو می‌باشد*).

تله‌های تستی الف) درست است. با توجه به شکل ماهیچه دوسر بازو از پایین با یک زردپی به استخوان زند زبرین و از بالا با دو زردپی (*دوسر*) به استخوان‌های مفصل شانه متصل می‌باشد. / ب) نادرست است. **غلاف** پیوندی رشته‌ای در سطح خارجی تنه استخوان دراز و در اطراف ماهیچه و **هر دسته** ماهیچه‌ای قرار دارد ولی **دور هر تار ماهیچه‌ای** این غلاف دیده نمی‌شود بلکه صرفاً بافت پیوندی وجود دارد (*کلمهٔ غلاف برای قرارگیری در اطراف دسته‌تارهای عصبی یا ماهیچه‌ای به کار می‌رود که بافت پیوندی رشته‌ای دارد*). / ج) نادرست است. زردپی‌های دو سر مختلف ماهیچه اسکلتی متصل به استخوان، به دو استخوان **متفاوت** متصل است. / د) نادرست است. در انقباض ماهیچه‌ها، معمولاً با افزایش **قطر** ماهیچه، استخوان‌ها در **فاصله زیادی جابه‌جا** می‌شوند. (*در این مثال با کوتاه شدن یک سانتی‌متری ماهیچه جلوی بازو، ساعد دست فاصله زیادی را تا رسیدن به بازو طی می‌کند.*)

B ۱۳۲ ۲ فقط مورد (الف) نادرست است.

تله‌های تستی الف) نادرست است. گلیکوژن ابتدا باید گلوکز ایجاد کند و گلوکز می‌سوزد (*نه گلیکوژن*) که می‌تواند تا چند دقیقه در حضور اکسیژن، ATP مورد نیاز انقباض ماهیچه را فراهم کند. / ب و ج) درست است. کرآتین فسفات می‌تواند منابع انرژی ماهیچه‌ای باشد.

$$\begin{cases} CP\,(\text{کرآتین فسفات}) + ADP \rightarrow C\,(\text{کرآتین}) + ATP \\ \text{گلوکز} \xrightarrow{\text{سوختن در سیتوپلاسم}} \text{اسید لاکتیک} + 2ATP \end{cases}$$

◀ دقت کنید که لاکتات به عنوان یک محصول در تنفس بی‌هوازی می‌باشد ولی پس از استراحت وارد خون شده و به مصرف انرژی‌زایی می‌رسد.

B ۱۳۳ ۴

نکته
در ورزش و فعالیت‌های طولانی‌مدت، ماهیچه‌ها پس از مصرف گلوکزهای حاصل از گلیکوژن، از اسیدهای چرب خون انرژی به دست می‌آورند.

تله‌های تست گزینهٔ (۱): نادرست است. **کرآتین فسفات** حاوی نیتروژن می‌باشد و به کرآتینین تبدیل می‌شود نه اسید لاکتیک! / گزینهٔ (۲): نادرست است. **کرآتین فسفات** و **گلوکز** دو منبعی هستند که سریعاً می‌توانند به عنوان منبع انرژی ماهیچه تجزیه شوند که فقط کرآتین فسفات، حاوی فسفر می‌باشد. / گزینهٔ (۳): نادرست است. در انقباض طولانی اسیدهای چرب **مصرف** می‌شوند (*نه تولید!*).

A ۱۳۴ ۴ دقت کنید که اوره مادهٔ آلی حاصل از ترکیب CO_2 و آمونیاک در کبد است که توسط گردیزه‌ها در ادرار دفع می‌شود.

نکته
کرآتین فسفات یکی از منابع انرژی ماهیچه‌هاست که **سریعاً** در ماهیچه تجزیه شده و به کرآتین و گروه فسفات تبدیل می‌شود. فسفات آن به ADP متصل شده و ATP می‌سازد که به عنوان سوخت یاخته است. در ادامه و درون ماهیچه، کرآتین آن به عنوان مادهٔ دفعی کلیوی به‌کار نمی‌رود. از طرفی دقت کنید که گلوکز طی تنفس یاخته‌ای تجزیه می‌شود (*نه هیدرولیز*) و CO_2 نیز از شش دفع می‌شود (*نه کلیه‌ها*).

C ۱۳۵ ۴ منظور این سؤال **گلیکوژن** است. ماهیچه‌ها در ورزش طولانی فقط تا چند دقیقه می‌توانند گلوکز را تجزیه کرده تا انرژی مورد نیاز خود را به دست آورند ولی بعد از آن در مدت طولانی باید از **اسیدهای چرب** برای انرژی‌زایی استفاده کنند. در لوله گوارش نشخوارکنندگان (*مثل گاو*) و سایر جانوران علف‌خوار، آنزیم تجزیه‌کننده برون‌یاخته‌ای برای گلیکوژن وجود ندارد چون این پلی‌ساکارید در غذاهای گیاهی وجود ندارد. البته آنزیم درون‌یاخته‌ای تجزیه‌کننده آن **در کبد و ماهیچه** هر جانوری وجود دارد (نادرستی گزینه‌های (۱) و (۲) و درستی گزینهٔ (۴)). در صفرا فسفولیپید وجود دارد نه هیدرات کربن!! (نادرستی گزینهٔ (۳)).

A ۱۳۶ ۳

نکته
کرآتین فسفات **مستقیماً** می‌تواند با از دست دادن گروه فسفات و اتصال آن به ADP مولکول ATP بسازد و کرآتین حاصل طی واکنش‌هایی به کرآتینین که ماده زائد نیتروژن‌دار است برای دفع از طریق ادرار تبدیل می‌شود.

نکته
گلوکز و سایر موارد انرژی‌زا مثل اسیدهای چرب طی واکنش‌هایی مثل تنفس یاخته‌ای باید ATP تولید کنند ولی برخلاف کرآتین فسفات یک پیش‌مادهٔ فسفات‌دار نمی‌باشند.

A ۱۳۷ ۴ یادت نره QR code

نکته
تارهای ماهیچه‌ای تند (*سفید*)، میوگلوبین و ذخیره اکسیژن کمی دارند ولی سرعت هیدرولیز ATP در آن‌ها بالاست، بیشتر، تنفس بی‌هوازی و تولید لاکتیک اسید دارند و زود خسته می‌شوند ولی تارهای کند، قرمز هستند و میوگلوبین و ذخیره اکسیژن بیشتری همراه با تنفس هوازی زیاد دارند.

C ۱۳۸ ۴ موارد (الف)، (ب) و (ج) نادرست می‌باشد.

تله‌های تست الف) نادرست است. در دوران جنینی، میتوز یا همان تقسیم هسته و پس از آن تقسیم سیتوپلاسم یاخته ماهیچه‌ای انجام می‌شود ولی سپس با ادغام چند یاخته، یک یاخته چند هسته‌ای ایجاد می‌شود.
ب) نادرست است.

نکته
در یک ماهیچه مخطط، معمولاً دو نوع تار ماهیچه‌ای تند و کند وجود دارد که هر دو تحت کنترل انقباض **ارادی** می‌باشند ولی تارهای تند بیشتر تنفس بی‌هوازی دارند و زودتر خسته می‌شوند.

ج) نادرست است. دور تارچه‌ها، غشای یک تار ماهیچه‌ای قرار دارد ولی دور **تار**های ماهیچه‌ای غلاف پیوندی وجود دارد که در ادامه در تشکیل زردپی شرکت دارد. / د) درست است. ماهیچه‌های قلبی و اسکلتی (*راست شکم*) دارای خطوط تیره و روشن بوده و مخطط می‌باشند.

C ۱۳۹ ۴ موارد (الف)، (ج) و (د) عبارت را در مورد ماهیچه توأم که پشت ساق پا قرار دارد نادرست تکمیل می‌کنند.

تله‌های تست الف) نادرست است. ماهیچه‌های اسکلتی همواره با **اعصاب پیکری** ارتباط سیناپسی برقرار می‌کنند. این اعصاب اغلب مسئول فعالیت‌های ارادی می‌باشند ولی در برخی موارد مثل **انعکاس‌ها** اعصاب پیکری سبب فعالیت **غیر ارادی** ماهیچه اسکلتی می‌شود. / ب) درست است. هر ماهیچهٔ اسکلتی با انقباض خود، علاوه بر شکل‌دهی به بدن می‌تواند در حرارت‌دهی نیز کمک کند. / ج) نادرست است. هر ماهیچه‌ای برای انقباض، بیشتر انرژی لازم خود را از سوختن گلوکز به دست می‌آورد که در سوختن کامل آن طی تنفس هوازی مقدار زیادی ATP به همراه CO_2 ایجاد می‌شود ولی در تنفس بی‌هوازی، سوختن ناقص گلوکز سبب تولید اسید لاکتیک و کمی ATP می‌شود ولی دقت کنید که در این عبارت دربارهٔ هر نوع تار ماهیچه‌ای صحبت کرده است که تارهای کند برخلاف تند بیشتر انرژی خود را از سوختن کامل گلوکز به دست می‌آورند. / د) نادرست است. ورزش سبب تبدیل تارهای سفید تند با انرژی ذخیره‌ای کم به تارهای قرمز کند با ذخیره انرژی و تنفس هوازی زیاد می‌شود.

C ۱۴۰ ۴ موارد (ب) و (د) نادرست می‌باشند.

شکل مقطع ماهیچه اسکلتی را نشان می‌دهد که A واحد انقباضی یا سارکومر می‌باشد. چون در بخشی از شکل هر خط تیرهٔ افقی را یک خط Z نشان داده است.

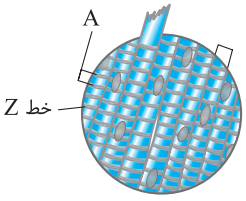

تله‌های تست الف) درست است. هر سارکومر دو بخش روشن دارد که به دو خط Z در طرفین سارکومر متصلند. / ب) نادرست است. A بیانگر یک سارکومر است. / ج) درست است. دور تارچه ماهیچه‌های اسکلتی، شبکهٔ آندوپلاسمی پرکلسیم است که برای توقف انقباض، پمپ‌های خود را فعال می‌کند تا کلسیم‌ها را با **انتقال فعال** به درون خود وارد کند. / د) نادرست است. در ماهیچه‌های اسکلتی، تارهای کند (*قرمز*) میتوکندری زیادی دارند و اغلب انرژی خود را از سوختن کامل گلوکز در تنفس هوازی و بدون ایجاد اسید لاکتیک به دست می‌آورند.

B ۱۴۱ ۱) موارد (الف)، (ب) و (ج) نادرست می‌باشند.

تله‌های تستی الف) نادرست است. وسط بخش تیره، فقط قسمتی از دم‌های پروتئین‌های میوزین وجود دارد. در این قسمت، سر میوزین و رشته حاوی اکتین وجود ندارد. / ب) نادرست است. رشته‌های اکتین به خطوط Z متصل هستند نه رشته‌های دارای میوزین! / ج) نادرست است. تارهای ماهیچه‌ای کند (*قرمز*) **میوگلوبین** بیشتری برای ذخیره اکسیژن دارند و هموگلوبین در رگ خونی است (*نه در یاخته ماهیچه‌ای!!*). / د) درست است. تارهای سفید (*تند*) بیشتر از تنفس بی‌هوازی استفاده می‌کنند و سریع با از دست دادن انرژی خسته می‌شوند.

C ۱۴۲ ۴) همه موارد صحیح می‌باشند.

تله‌های تستی الف) درست است. درون ماهیچه اسکلتی، تارهای سفید (*تند*) برخلاف قرمز (*کند*) بیشتر انرژی مورد نیاز انقباض را از تنفس **بی‌هوازی** به دست می‌آورند و اغلب نمی‌توانند گلوکز را در تنفس هوازی به‌طور کامل بسوزانند. / ب) درست است. مغز استخوان در بافت اسفنجی در حفرات بین تیغه‌های استخوانی (*میلها و صفحات*) قرار دارند. / ج) درست است. سر استخوان دراز پر از بافت اسفنجی است که در حفرات آن رگ خونی و مغز استخوان به صورت قرمز وجود دارد. / د) درست است. تارهای کند (*قرمز*) برخلاف تارهای تند (*سفید*) میتوکندری و میوگلوبین زیادی دارند و اغلب با تنفس هوازی انرژی زیادی به دست می‌آورند.

B ۱۴۳ ۴) در شکل مقابل تارهای تند و کند یک ماهیچهٔ اسکلتی را مشاهده می‌کنید. دقت داشته باشید که:

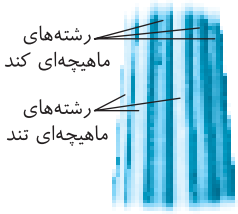

گزینهٔ (۱): نادرست است. دقت داشته باشید که در ماهیچه، یاختهٔ پیوندی نیز وجود دارد که قدرت انقباض ندارد (*این تقسیم‌بندی تند و کند، مخصوص یاخته‌های ماهیچه‌ای است*). / گزینهٔ (۲): نادرست است. چون این تارها خود میوگلوبین را دارند که **شبیه هموگلوبین** است. / گزینهٔ (۳): نادرست است. چون تارهای تند (*سفید*) بیشتر انرژی خود را از گلوکز ولی به صورت بی‌هوازی به دست می‌آورند و تنها در انقباضات طولانی سراغ اسیدهای چرب می‌روند. / گزینهٔ (۴): درست است. چون ویژگی تار تند (*سفید*) را به درستی بیان می‌کند.

B ۱۴۴ ۴)

نکته یون کلسیم آزاد شده از شبکه آندوپلاسمی می‌تواند با امکان اتصال سرهای میوزین به اکتین‌ها، سبب انقباض تار ماهیچه‌ای و کوتاه شدن سارکومرها شود. در حقیقت اول یون‌های کلسیم آزاد می‌شوند و سپس با هیدرولیز *ATP*، امکان اتصال سرهای میوزین به اکتین‌ها فراهم می‌شود.

تله‌های تستی گزینهٔ (۱): درست است. در استخوان‌هایی که کمتر مورد استفاده قرار می‌گیرند مانند استخوان‌های فضانوردان در محیط بی‌وزنی فضا، به تدریج چگالی کاهش یافته و تراکم کم می‌شود. / گزینهٔ (۲): درست است. هر انقباض ماهیچه سبب کشیده شدن نوعی استخوان می‌شود و در حقیقت هیچ ماهیچه‌ای سبب **هل دادن** استخوان نمی‌شود. / گزینهٔ (۳): درست است. هر تار ماهیچه‌ای چند هسته‌ای است. در حقیقت هر یاخته ماهیچه‌ای از به هم چسبیدن چند یاخته جنینی ایجاد شده است.

C ۱۴۵ ۲) موارد (الف) و (د) عبارت را به درستی تکمیل می‌کنند.

نکته اغلب ماهیچه‌های اسکلتی دارای دو نوع تار کند (*قرمز*) و تند (*سفید*) می‌باشند که برحسب مقدار فعالیت ماهیچه‌ای این تارها می‌توانند به هم تبدیل شوند.

تله‌های تستی الف) درست است. تارهای تند (*سفید*) انقباض سریع‌تر دارند و چون میتوکندری کمتری دارند زودتر انرژی خود را از دست می‌دهند. این تارها بیشتر انرژی خود را از تنفس بی‌هوازی و تولید لاکتیک اسید به دست می‌آورند. / ب) نادرست است. یاخته‌های کند و تند از نوع **ماهیچه‌ای** هستند نه پیوندی! ولی ذخایر میوگلوبین در تارهای کند از تند بیشتر است. / ج) نادرست است. یاخته سفید (*تند*) اغلب انرژی خود را از تنفس بی‌هوازی با *ATP* **کم** به دست می‌آورند. / د) درست است. یاخته‌های کند (*قرمز*) میتوکندری زیاد و ذخیره انرژی زیادی دارند.

C ۱۴۶ ۴) شکل مرحله آخر انقباض تار ماهیچه‌ای را نشان می‌دهد که میوزین‌های متصل به اکتین‌ها با کشیدن آن‌ها به سمت داخل سارکومر سبب انقباض می‌شوند. در این حالت دم‌های میوزین نیز به سمت لابه‌لای اکتین‌ها می‌روند و به سمت وسط (چپ) صورت می‌گیرد (نادرستی گزینهٔ (۱)) ولی تا وقتی ماهیچه در حال انقباض است، یون‌های کلسیم به شبکه آندوپلاسمی برنمی‌گردند (نادرستی گزینهٔ (۲)) و برای صدمین‌بار که طول اکتین و میوزین در این فعل و انفعالات تغییر نمی‌کند (نادرستی گزینهٔ (۳)).

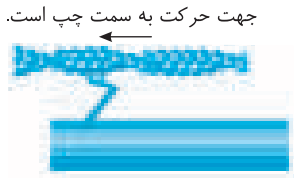

A ۱۴۷ ۳) حشرات و سخت‌پوستان اسکلت بیرونی دارند ولی چشم مرکب و تنفس نایدیسی ویژگی حشرات می‌باشد نه سخت‌پوستان.

تله‌های تستی گزینهٔ (۱): خط کتاب درسی است. / گزینهٔ (۲): منظور اسکلت آب‌ایستایی است. / گزینهٔ (۴): اسکلت درونی ویژهٔ مهره‌داران است و طناب عصبی آن‌ها، نخاع بوده که به صورت طناب پشتی می‌باشد.

یادت نره QR code

A ۱۴۸ ۱) اسکلت **بیرونی** نقش حرکت و محافظت از حشرات و نرم‌تنان در مقابل عوامل محیطی دارد. در این اسکلت استخوان وجود ندارد (درستی گزینهٔ (۱)) ولی ماهیچه به آن متصل است. اسکلت خارجی با افزایش اندازه جانور بزرگ‌تر و ضخیم‌تر می‌شود (رد گزینهٔ (۲)) و سنگینی آن سبب محدودیت حرکت جانور شده (رد گزینهٔ (۳)) پس نمی‌گذارد اندازه جانور از حد خاصی بزرگ‌تر شود (رد گزینهٔ (۴)).

B ۱۴۹ ۳) موارد (الف)، (ب) و (د) نادرست تکمیل می‌کنند. اسکلت درونی ویژه مهره‌داران است که همگی غضروف دارند ولی ماهی‌های غضروفی مثل سفره‌ماهی و کوسه‌ماهی، فاقد استخوان می‌باشند (درستی ج و نادرستی د).

- سخت‌پوستان تنفس نایدیسی ندارند ولی همگی اسکلت بیرونی دارند (نادرستی الف).
- اسکلت آب‌ایستایی در بی‌مهرگان ساده مثل اسفنج و یا هیدر و عروس دریایی وجود دارد ولی سامانهٔ گردش آب ویژهٔ اسفنج‌هاست (نادرستی ب).

B ۱۵۰ ۴) فقط مورد (ب) صحیح می‌باشد.

تله‌های تستی الف) نادرست است. جانوران اساس حرکتی مشابه دارند ولی شیوه حرکتی آن‌ها از شنا کردن تا راه رفتن و ... متفاوت است. / (ب) درست و (ج) نادرست است. همهٔ جانوران استخوان ندارند ولی همگی با اسکلت و به کمک ماهیچه‌های خود نیرویی در جهت مخالف حرکت خود وارد کرده و به یک سمت حرکت می‌کنند.



A ۱۵۱ ۱ شکل که نشانگر یک ماهیچه در حال **انقباض** می‌باشد چون در صورت سؤال به تحریک شدن آن اشاره شده است. در انعکاس عقب کشیدن دست ماهیچه **دوسر بازو** تحریک می‌شود (نادرستی گزینه‌های (۲) و (۴)) از طرفی بخش (ب) تارهای ماهیچه‌ای کند با میتوکندری زیاد و (الف) تارهای تند (*سفید*) با میتوکندری کم و تنفس بی‌هوازی می‌باشند.

پاسخ آزمون جمع‌بندی

B ۱ ۳ ماهیچه سه‌سر در عقب بازو برای پایین کشیدن ساعد به انقباض و تحریک اعصاب پیکری نیاز دارد ولی برای به استراحت درآمدن نیازی به انتقال پیام عصبی از نوع مهارکننده ندارد. برای هزارمین بار یادتون باشه که انتقال‌دهندهٔ عصبی مهارکننده فقط مخصوص به مهار یاخته‌های عصبی پس‌سیناپسی می‌باشد (*نه ماهیچه‌ها و غدد*).

تله‌های تستی گزینه‌های (۱) و (۲): خط کتاب درسی هستند. همهٔ ماهیچه‌های اسکلتی تحت کنترل ارادی و اعصاب پیکری هستند البته **برخی** از آن‌ها، تحت کنترل اعصاب پیکری به صورت غیر ارادی **هم** منقبض می‌شوند. / گزینهٔ (۴): ماهیچه‌های اسکلتی با انقباض خود که تحت تأثیر اعصاب محیطی پیکری است، سبب حفظ شکل و حالت بدن و ایجاد حرارت می‌شوند.

B ۲ ۲ فقط مورد (ب) نادرست است چون یاخته ماهیچه اسکلتی چند هسته‌ای است. در نتیجه تعداد زیادی کروموزوم جنسی ولی همگی از **نوع** X دارند. در زنان هر هسته دیپلوئید بدن دارای دو کروموزوم جنسی X است پس هر یاخته ماهیچه‌ای آن‌ها بیش از دو کروموزوم X دارند. در مورد عبارت (الف) دقت کنید که تعداد سارکومر از تعداد خط Z کمتر بوده ولی از تعداد تارچه بیشتر است، چون هر تارچه از واحدهای تکرار شوندهٔ سارکومری زیادی ایجاد شده است. عبارت‌های (ج) و (د) در مورد ماهیچهٔ اسکلتی صحیح است.

C ۳ ۱ شکل (الف)، (ب) و (ج) به ترتیب خط Z، رشتهٔ نازک حاصل از پروتئین‌های اکتین و رشتهٔ ضخیم از اجتماع میوزین را نشان می‌دهد.

تله‌های تستی گزینهٔ (۱): درست است. دو بخش روشن سارکومر فاصله هر خط Z تا ابتدای پروتئین‌های میوزین مجاور آن می‌باشد که فقط حاوی بخشی از رشته‌های نازک اکتین‌دار می‌باشد. / گزینه‌های (۲) و (۳): نادرست است. در انقباض ماهیچه طول نوار روشن (*فاصله Z تا میوزین*) کوتاه می‌شود ولی طول بخش تیره **همانند** طول رشته‌های اکتین و میوزین تغییر نمی‌کند. / گزینهٔ (۴): نادرست است.

نکته
در هنگام استراحت ماهیچه انتهای رشتهٔ اکتین روی قسمت‌های سر میوزین قرار دارد ولی در هنگام انقباض تار ماهیچه‌ای، انتهای آزاد اکتین‌ها تا اواسط بخش دم‌دار رشتهٔ میوزین‌دار هم ادامه دارند. دقت داشته باشید که دم‌های میوزین‌ها در وسط سارکومر و در بخش میانی نوار تیره قرار دارند.

C ۴ ۳ موارد (ب)، (ج) و (د) **پس از اتمام انقباض** ماهیچه و برگشت فعال کلسیم‌ها به شبکهٔ آندوپلاسمی رخ می‌دهند. دقت کنید که **قبل** از این عمل ارسال پیام عصبی متوقف شده بوده است (نادرستی الف). در این حالت طول بخش روشن دوباره زیاد شده و ATP یا انرژی رایج یاخته به میوزین متصل می‌شود و اکتین‌های متصل به خط Z از هم فاصله می‌گیرند (درستی ب، ج و د).

A ۵ ۱ بخش (الف) وسط بخش تیره سارکومر که حاوی دم‌های میوزین است را نشان می‌دهد که هیچ‌گاه ATP به آن‌ها متصل نمی‌شود (نادرستی گزینه‌های (۲) و (۳)). از طرفی در این شکل سرهای میوزین که در لابه‌لای اکتین‌ها قرار دارند ATP متصل است، چون سارکومر در حال استراحت است و کوتاه نشده است. در هنگامی که کلسیم از شبکهٔ آندوپلاسمی خارج می‌شود، انقباض تار آغاز می‌شود که در این صورت اندازهٔ بخش (الف) با نزدیک شدن خطوط Z به هم، کاهش می‌یابد.

C ۶ ۱ موارد (الف)، (ب) و (د) نادرست می‌باشند.

تله‌های تستی الف) نادرست است. روی تارچه‌ها برخلاف تارهای ماهیچه‌ای، گیرنده برای ناقل آزاد شده از یاخته‌های عصبی اعصاب پیکری وجود ندارد. دقت کنید که برای انقباض ماهیچه‌های اسکلتی، همواره یاخته‌های عصبی اعصاب **پیکری** در سیناپس شرکت می‌کنند که فعالیت آن‌ها اغلب ارادی و برخی مواقع شامل انعکاس‌های غیر ارادی هم می‌شود. این اعصاب، توسط ناقل آزاد شدهٔ خود، گیرنده‌های روی غشای **تار** را تحریک می‌کند (*نه تارچه‌ها*). / ب) نادرست است. در انقباض ماهیچه، یون‌های کلسیم از شبکه آندوپلاسمی به تارچه می‌ریزند ولی پس از انقباض با انتقال فعال به شبکه آندوپلاسمی برمی‌گردند. / ج) درست است. گیرندهٔ اختصاصی مربوط به انقباض تارها، گیرندهٔ ناقل عصبی از نوع کانال دریچه‌دار سدیمی می‌باشد که پس از تحریک شدن، مقدار سدیم درون تار را زیاد کرده و سپس کلسیم زیادی از شبکهٔ آندوپلاسمی وارد تارچه می‌شود. یون‌های کلسیم سبب امکان اتصال سرهای میوزین به اکتین می‌شوند. / د) نادرست است. برای انقباض تار ماهیچه‌ای و اتصال سر میوزین به اکتین، ابتدا تغییر شکل در سر میوزین رخ می‌دهد و سپس سارکومر کوتاه می‌شود **ولی اکتین‌ها تغییر شکل پیدا نمی‌کنند.**

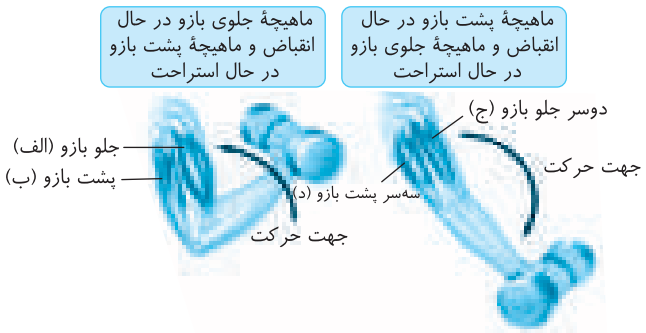

C ۷ ۲ فقط مورد اول عبارت را درست تکمیل می‌کند. در شکل سمت چپ ماهیچهٔ دوسر جلوی بازو (الف) و در شکل سمت راست ماهیچهٔ سه‌سر پشت بازو یا (د) در حال انقباض می‌باشد، یعنی پیام عصبی تحریک‌کننده به آن‌ها می‌رسد.

تله‌های تستی عبارت اول: درست است. در ماهیچه‌های در حال انقباض، کلسیم از شبکهٔ آندوپلاسمی وارد تارچه‌ها می‌شود. / عبارت دوم: نادرست است. برای مهار ماهیچه نیازی به ناقل عصبی در سیناپس محل ماهیچه نمی‌باشد. / عبارت سوم: نادرست است. طول ماهیچه و سارکومرها در ماهیچه‌های (الف) و (د) که در حال انقباض هستند، کوتاه می‌شود. / عبارت چهارم: نادرست است. دقت کنید که در انقباض صدها مرتبه در **ثانیه** سرهای میوزین‌ها از اکتین‌ها جدا می‌شوند.

B ۸ ۱ طی چند دقیقهٔ اول فعالیت، طی تنفس، اکسایش کامل گلوکز سبب تولید ATP زیادی می‌شود.

تله‌های تستی گزینهٔ (۲): نادرست است. لاکتیک اسید و تنفس بی‌هوازی در راکیزه ایجاد نمی‌شود. / گزینهٔ (۳): نادرست است. در انقباض طولانی، ماهیچه **از اسید چرب** انرژی می‌گیرد (*نه گلوکز!*). / گزینهٔ (۴): نادرست است. تولید ATP در استفاده از کراتین فسفات **به سرعت** صورت می‌گیرد.

یادداشت QR code

A ۹ ۴

نکته در حرکات استقامتی و طولانی‌مدت مثل دوی ماراتن یا شنای طولانی، تارهای ماهیچه‌ای کند (*قرمز*) نقش بیشتری ایفا می‌کنند. این تارها برای چند دقیقه از گلوکز و سپس از اسیدهای چرب خون انرژی می‌گیرند (درستی گزینهٔ (۴)).

تله‌های تستی گزینهٔ (۱): نادرست است. تارهای کند بیشتر انرژی خود را از تنفس هوازی و به کمک O_2 به دست می‌آورند. / گزینهٔ (۲): نادرست است. تارهای کند میوگلوبین و میتوکندری زیادی دارند و با تحرک کم به تارهای سفید (*تند*) با میوگلوبین و میتوکندری **کم** تبدیل می‌شوند. / گزینهٔ (۳): نادرست است. در هنگام ورزش باید گلیکوژن ذخیره شده، با مصرف آب تجزیه و به گلوکز مورد نیاز برای تنفس یاخته‌ای تبدیل شود.

B ۱۰ ۱ بافت پیوندی **استخوانی** و **رشته‌ای** (*متراکم*) به نسبت پیوندی سست، انعطاف کمتر و مقاومت بیشتر دارند که این دو بافت در همهٔ موارد زیر دیده می‌شوند.

تله‌های تستی الف) اطراف هر دسته تار ماهیچه‌ای، بافت پیوندی رشته‌ای است که در ادامه تشکیل زردپی را می‌دهد. / ب) زردپی‌ها اتصال‌دهندهٔ ماهیچه‌ها به استخوان هستند و بافت پیوندی رشته‌ای دارند. / ج) برون‌شامه و پیراشامه، دو لایه کیسه دربر گیرنده قلب هستند که حاوی بافت پیوندی رشته‌ای نیز دارند. / د) منظور استخوان و بافت آن است. / ه) کپسول‌های مفصلی و کلیه بافت پیوندی رشته‌ای دارند.

B ۱۱ ۴ همهٔ عبارات صحیح می‌باشند.

تله‌های تستی الف) جانوران همواره در بخشی از زندگی حرکت داشته‌اند و برای حرکت به اسکلت و ماهیچه نیازمند هستند البته استخوان ویژهٔ مهره‌داران است. / ب) عروس دریایی، یک منفذ دهانی و مخرجی دارد که حرکت آن با آب‌ایستایی و خروج آب از دهان، در سمت مخالف حرکت می‌باشد. / ج) حشرات و سخت‌پوست‌ها را معرفی می‌کند. / د) مهره‌داران اسکلت درونی دارند که واجد کلیه و غضروف‌دار می‌باشند.

B ۱۲ ۴ منظور سؤال **مایع مفصلی** و بافت **غضروف** سر استخوان‌ها در محل مفصل است. از سال دهم به یاد دارید که در ماهیان غضروفی که اسکلت کامل غضروفی دارند، غدد راست‌روده‌ای در تنظیم نمک کمک می‌کند (*مثل کوسه‌ماهی‌ها*).

تله‌های تستی گزینهٔ (۱): **مایع مفصلی از کپسول مفصلی تولید نمی‌شود** بلکه از پردهٔ سازندهٔ مایع مفصلی در زیر این کپسول ترشح می‌شود. / گزینهٔ (۲): در زیست دوازدهم می‌خوانید که از بافت در مهندسی **پروتئین** برای تولید و ترمیم استفاده نمی‌شود، بلکه این **مهندسین بافت** هستند که از بافت غضروف برای تولید لالهٔ گوش استفاده می‌کنند. / گزینهٔ (۳): بین استخوان‌های جمجمه، مفصل‌های ثابت وجود دارد که مایع مفصلی ندارند.

یادداشت QR code

B ۱۳ ۱ منظور سؤال نحوهٔ قرارگیری پروتئین‌های **اکتین و میوزین** در ساختار ماهیچهٔ مخطط است. طبق متن کتاب درسی ظاهر مخطط یاخته‌ها به دلیل وجود دو نوع پروتئین اکتین و میوزین است که به صورت رشته‌های نازک و قطور قرار می‌گیرد (مورد (الف) درست است).

تله‌های تستی الف) درست است. در تقسیم سیتوپلاسم یاخته‌های جانوری، کمربند انقباضی تشکیل می‌شود که از جنس **اکتین و میوزین** است. / ب) نادرست است. بخش **روشن** سارکومر، فقط رشته‌های حاوی اکتین دارد (*متن سؤال در مورد هر دو نوع پروتئین اکتین و میوزین گفته است*). / ج) نادرست است. در دو انتهای سارکومر فقط بخش روشن وجود دارد که تنها حاوی پروتئین‌های **اکتینی** می‌باشد. / د) نادرست است. وجود کلسیم موجب انقباض ماهیچه و اتصال این پروتئین‌ها می‌شود ولی تغییر شکل فقط در بخش سر میوزین‌ها رخ می‌دهد.

یادداشت QR code

B ۱۴ ۲ موارد (الف) و (ج) دربارهٔ استخوان‌ها و اسکلت در بدن انسان صحیح می‌باشند.

تله‌های تستی الف) درست است. مطابق متن کتاب درسی هر استخوان در ساختمان خود دو نوع بافت فشرده و اسفنجی دارد. / ب) نادرست است. بیشتر مغز زرد استخوان از چربی است ولی مجرای مرکزی وسط استخوان‌های دراز را در بخش اسفنجی پر کرده است (*نه مجرای سامانهٔ هاورس را!*). / ج) درست است. مطابق متن کتاب درسی کم‌کار شدن باعث کاهش تدریجی تودهٔ استخوانی خواهد شد. / د) نادرست است. در شکستگی‌های استخوان یاخته‌های **نزدیک** محل شکستگی تقسیم شده و یاخته‌های جدید می‌سازند.

C ۱۵ ۱ منظور سؤال **اعصاب و رگ‌های** درون مجرای مرکزی هر سامانهٔ هاورس است. از سال دهم به یاد دارید که در مورد کلیه (*یکی از اندام‌های سازندهٔ اریتروپوئتین*) نیز اعصاب و رگ‌های خونی از محل ناف کلیه با آن ارتباط برقرار می‌کنند.

تله‌های تستی گزینهٔ (۲): برون‌شامه از بافت پیوندی و درون‌شامهٔ قلب از بافت پوششی است که از برون‌شامه، اعصاب و رگ‌ها عبور می‌کنند تا به ماهیچهٔ قلبی برسند ولی این عوامل جزء ساختار آن‌ها به حساب نمی‌آیند. / گزینهٔ (۳): اعصاب دارای بافت ماهیچه‌ای نیستند ولی در غلاف اطراف خود، دارای بافت پیوندی هستند. / گزینهٔ (۴): اعصاب سبب غذارسانی نمی‌شوند.

یادداشت QR code

B ۱۶ ۴ در صورت وجود اکسیژن، فقط تا چند دقیقه با تجزیهٔ گلوکز ATP لازم برای فعالیت‌های ماهیچه تأمین می‌شود. بیشتر این ATPها طی بخش هوازی تنفس در میتوکندری تولید می‌شوند.

تله‌های تستی گزینهٔ (۱): در انقباضات طولانی‌مدت، ماهیچه‌ها برای دریافت انرژی از اسیدهای چرب استفاده می‌کنند و تولید لاکتیک اسید نمی‌کنند که گیرنده‌های درد را تحریک کند (*لاکتیک اسید طی تنفس بی‌هوازی در فعالیت شدید ایجاد می‌شود نه آهرام!*). / گزینهٔ (۲): گلوکاگون ترشح شده از لوزالمعده در تجزیهٔ گلیکوژن کبدی نقش دارد نه یاخته‌های ماهیچه‌ای. از طرفی انسولین لوزالمعده نقش افزایش دهنده برای این ذخایر دارد. / گزینهٔ (۳): بیشترین منبع انرژی ماهیچه‌ها، گلوکز می‌باشد.

B ۱۷ ۱ بخش اعظم دو انتهای برآمدهٔ استخوان دراز ران را بافت **اسفنجی** پر کرده که دارای **حفراتی** در بین میله‌ها و صفحات آن است ولی برعکس سیستم هاورس دارای مجاری موازی و متحدالمرکز نمی‌باشد.

تله‌های تستی گزینهٔ (۲): مجاری سامانه‌های هاورس پر از مغز نیستند. / گزینهٔ (۳): حفره‌ها در بافت اسفنجی بین میله‌ها و صفحات نامنظم قرار دارند و هم‌مرکز نیستند. / گزینهٔ (۴): سطح **خارجی** استخوان ران توسط بافت پیوندی احاطه شده که رگ‌ها و اعصاب آن توسط مجاری به بیرون راه دارند. **سطح درونی تنهٔ آن از بافت اسفنجی است.**

یادداشت QR code

C ۱۸ ۱) فقط مورد (ج) درست است.

تله‌های تستی الف) نادرست است. هنگام انقباض ماهیچهٔ اسکلتی، با کوتاه شدن سارکومر، فاصلهٔ دو خط Z کم شده و فقط بخش نوار روشن کوتاه می‌شود ولی اکتین هم در بخش‌های روشن و هم در بخش تیرهٔ سارکومر بدون تغییر طول وجود دارد. / ب) نادرست است. دقت کنید که دقیقاً برعکس در عبارت ذکر شده است چون پس از پایان انقباض ماهیچه، در پی بازگشت سریع کلسیم‌ها به شبکهٔ آندوپلاسمی، اتصال میوزین و اکتین‌ها از بین رفته و ماهیچه استراحت می‌کند. / ج) درست است. به دنبال تجزیهٔ ATP، سر میوزین تغییر شکل داده و به اکتین‌ها متصل می‌شود. / د) نادرست است. با تأثیر ناقل عصبی به غشای تار ماهیچه‌ای و ورود سدیم به تار، موج الکتریکی در غشا ایجاد شده که در ادامهٔ آن کانال‌های کلسیمی به درون تارچه‌ها باز می‌شوند تا سرهای میوزین به رشته‌های اکتینی متصل شوند.

B ۱۹ ۱) منظور سؤال تارهای کند می‌باشند که از تنفس هوازی، بیشترین انرژی را به دست می‌آورند.

تله‌های تستی گزینهٔ (۱): درست است. هر تار ماهیچه‌ای در میوگلوبین خود به ذخیرهٔ آهن می‌پردازد و می‌تواند تنفس هوازی و تخمیر بی‌هوازی انجام دهد. / گزینهٔ (۲): نادرست است. قسمت دوم نیز در مورد تار کند (*قرمز*) می‌باشد. / گزینهٔ (۳): نادرست است. سرعت انقباض تارهای کند از تند کمتر است. / گزینهٔ (۴): نادرست است. هر دو نوع تار در بسیاری از ماهیچه‌های اسکلتی بدن وجود دارند. code یادت نره

C ۲۰ ۴) در استخوان ران، بخش اعظم سر آن از بافت اسفنجی و بخش اعظم تنهٔ آن از بافت استخوانی متراکم (*فشرده*) تشکیل شده‌اند.

تله‌های تستی گزینهٔ (۱): نادرست است. در مجرای میانی تنهٔ استخوان ران یک فرد بالغ، مغز زرد وجود دارد نه قرمز! / گزینهٔ (۲): نادرست است. پردهٔ پیوندی منفذدار در تنه یا طول استخوان دراز قرار دارد ولی این عبارت در مورد انتهای برآمدهٔ استخوان است که خارج آن را غضروف پوشانده است. / گزینهٔ (۳): نادرست است. رگ‌ها و اعصاب از طریق منافذ پردهٔ خارجی تنهٔ آن با محیط بیرون استخوان در ارتباط می‌باشد. / گزینهٔ (۴): درست است. قسمت اول در مورد **غضروف** می‌باشد که در بخش خارجی سر استخوان ران وجود دارد. در این بخش بین میله‌ها و صفحات آن، حفراتی پر از مغز قرمز استخوان وجود دارد. code یادت نره

پاسخ آزمون برگزیدهٔ سؤالات قلم‌چی

C ۱ ۲) در فرایند انقباض ماهیچهٔ اسکلتی، فاصلهٔ بین رشته‌های اکتین مقابل هم در ساختار یک سارکومر، کاهش و با آزاد شدن یون‌های کلسیم از شبکهٔ آندوپلاسمی به تارچه، غلظت یون‌های کلسیم در سیتوپلاسم و اندامک‌های آن نیز کاهش می‌یابد.

تله‌های تستی گزینهٔ (۱): در هنگام انقباض ماهیچهٔ اسکلتی با تغییر طول ماهیچه، طول بخش روشن سارکومرها **کاهش** می‌یابد. / گزینهٔ (۳): طول رشته‌های پروتئینی اکتین و میوزین ثابت است و در طی انقباض ماهیچه تغییر نمی‌کند. / گزینهٔ (۴): آزاد شدن مولکول‌های ناقل عصبی، از یاختهٔ عصبی صورت می‌گیرد، نه یاختهٔ ماهیچه‌ای.

B ۲ ۲) در فعالیت‌های شدید که اکسیژن کافی به ماهیچه‌ها نمی‌رسد، تجزیهٔ گلوکز به صورت بی‌هوازی انجام می‌شود. در اثر این واکنش‌ها لاکتیک اسید تولید می‌شود که در ماهیچه‌ها انباشته می‌شود. انباشته شدن لاکتیک اسید پس از تمرینات ورزشی طولانی، باعث گرفتگی و درد ماهیچه‌ای می‌شود.

تله‌های تستی گزینهٔ (۱): دقت کنید در زمان تنفس بی‌هوازی، لاکتیک اسید تولید می‌شود و مولکول‌های اکسیژن مصرف نمی‌شوند. / گزینهٔ (۳): گیرنده‌های درد فاقد پوششی از جنس بافت پیوندی در اطراف خود می‌باشند (*بافت پیوندی در اطراف گیرنده فشار وجود دارد*). / گزینهٔ (۴): لاکتیک اسید حاصل تجزیهٔ گلوکز است، نه تجزیهٔ مستقیم گلیکوژن.

C ۳ ۴) شکل (۱) سارکومر در حال استراحت را نشان می‌دهد و شکل (۲) سارکومر در حین انقباض را نمایش می‌دهد. پروتئینی در غشای شبکهٔ آندوپلاسمی، این پروتئین هنگامی که سارکومر در حال بازگشت به حالت استراحت است، با انتقال فعال (*مصرف ATP*)، یون‌های کلسیم را به درون شبکهٔ آندوپلاسمی باز می‌گرداند. همچنین در غشای اصلی تار ماهیچه‌ای، همواره پروتئینی مثل پمپ سدیم - پتاسیم در حال مصرف ATP است.

تله‌های تستی گزینهٔ (۱): برخی ماهیچه‌های اسکلتی بدن انسان مانند بندارهٔ ارادی انتهای مخرج، به استخوان متصل نیستند و باعث حرکت استخوان‌ها نمی‌شوند. / گزینهٔ (۲): **بسیاری** از ماهیچه‌ها دارای ماهیچهٔ متقابل هستند، نه همهٔ آن‌ها (*بسیاری از ماهیچه‌ها به صورت جفت باعث حرکات اندام‌ها می‌شوند*). / گزینهٔ (۳): این مورد مربوط به زمان بازگشت به استراحت است.

B ۴ ۱) همهٔ موارد جمله را به‌طور نادرست تکمیل می‌کنند.

تله‌های تستی الف) دقت کنید در ماهیچه‌ها **کرآتین فسفات** (*نه کرآتینین فسفات*) وجود دارد. / ب) تارهای ماهیچه‌ای نوع کند یا تند در گروهی از ماهیچه‌های بدن انسان وجود ندارد. / ج) هر دو نوع تار می‌توانند با انجام تنفس بی‌هوازی، باعث تولید لاکتیک اسید شوند. انباشته شدن لاکتیک اسید پس از تمرینات ورزشی طولانی‌مدت باعث گرفتگی و درد ماهیچه‌ای می‌شود. / د) رنگدانه‌های میوگلوبین، مولکول‌های اکسیژن را **ذخیره** و آزاد می‌کنند و نقشی در جابه‌جا کردن آن‌ها ندارند.

A ۵ ۳) دقت کنید در بدن انسان سالم و بالغ، هر **یاختهٔ** ماهیچه‌ای اسکلتی از به هم پیوستن چند یاختهٔ ماهیچه‌ای در دورهٔ جنینی ایجاد می‌شود و به همین علت چند هسته دارد. درون هر یاخته، تعداد زیادی رشته به نام **تارچهٔ** ماهیچه‌ای وجود دارد که موازی هم در طول یاخته قرار گرفته‌اند. دقت کنید در ساختار تارچه هسته مشاهده نمی‌شود. در طی انقباض ماهیچه‌های اسکلتی طول رشته‌های اکتین و میوزین تغییر نمی‌کند.

B ۶ ۳) تارهایی که در اثر ورزش تعداد آن‌ها کاهش می‌یابد، همان تارهای تند هستند که برخلاف تارهای کند، انرژی خود را بیشتر به روش بی‌هوازی به دست می‌آورند.

تله‌های تستی گزینهٔ (۱): تارهای کند انرژی خود را بیشتر به صورت هوازی به دست می‌آورند. / گزینهٔ (۲): هم تارهای کند و هم تارهای تند، می‌توانند با انجام تنفس بی‌هوازی، لاکتیک اسید تولید کنند. / گزینهٔ (۴): هم تارهای تند و هم تارهای کند دارای میوگلوبین هستند، در حالی که فقط تارهای تند در افراد کم‌تحرک بیشتر دیده می‌شوند.

B ۷ ۱) فقط مورد (ت) درست است.

تله‌های تستی الف) در هیچ‌یک از ماهیچه‌ها انرژی لازم برای انقباض، فقط از طریق اسیدهای چرب تأمین نمی‌شود. / ب و پ) این جمله در مورد همهٔ ماهیچه‌های اسکلتی درست است، نه بسیاری از آن‌ها. / ت) طبق متن کتاب درسی صحیح است.

A ۸ ۱) در همهٔ مهره‌داران طناب عصبی پشتی وجود دارد. پس می‌توان گفت در جانوران دارای اسکلت درونی (*مهره‌داران*)، اسکلت از طناب عصبی پشتی محافظت می‌کند.

تله‌های تستی گزینهٔ (۲): اسکلت درونی در ماهیان غضروفی مثل کوسه‌ماهی کلاً فاقد استخوان است. / گزینهٔ (۳): طبق متن کتاب درسی، ساختار اسکلت در جانوران متفاوت است و آنچه مشابه است، اساس حرکت می‌باشد. / گزینهٔ (۴): اسکلت بیرونی در حشرات و سخت‌پوستان یافت می‌شود که دارای سامانهٔ گردش مواد باز هستند و مویرگ ندارند.

C ۹ ۳ دوزیستان بالغ، پرندگان، خزندگان و پستانداران دارای گردش خون مضاعف هستند. همهٔ این جانوران دارای اسکلت درونی می‌باشند. طبق متن کتاب ساختار استخوان در این جانوران بسیار شبیه ساختار استخوان در بدن انسان است، در نتیجه در استخوان‌های محافظت‌کننده از دستگاه عصبی مرکزی این جانوران، سامانه‌های هاورس مشاهده می‌شود.

تله‌های تستی گزینهٔ (۱): دقت کنید طبق متن کتاب درسی، اساس حرکت در جانوران مختلف مشابه می‌باشد ولی جانوران دارای اسکلت آب‌ایستایی، درونی و بیرونی همگی دارای اساس حرکتی مشابهی هستند. / گزینهٔ (۲): اسکلت آب‌ایستایی در اثر تجمع مایع درون بدن به آن شکل می‌دهد. / گزینهٔ (۴): با افزایش اندازهٔ شته، اسکلت خارجی آن هم باید بزرگ‌تر و ضخیم‌تر شود. بزرگ بودن اسکلت خارجی، باعث سنگین‌تر شدن آن می‌شود که در حرکات جانور محدودیت ایجاد می‌کند. به همین علت، اندازهٔ این جانوران **از حد خاصی بیشتر نمی‌شود**.

B ۱۰ ۲ یاخته‌های ماهیچه‌ای ماهیچه‌های اسکلتی تحت کنترل دستگاه عصبی پیکری منقبض می‌شوند. یاخته‌های ماهیچهٔ اسکلتی دو نوع تند و کند هستند و این یاخته‌ها می‌توانند به یکدیگر تبدیل شوند. در یاخته‌های کند مقدار میوگلوبین بیشتر از یاخته‌های تند می‌باشد، در نتیجه در زمان تبدیل شدن یاخته‌های نوع تند به کند، باید میوگلوبین توسط یاخته‌های ماهیچه‌ای تولید شود (*مبادا فکر کنید که ماهیچه‌های تند، میوگلوبین ندارند*).

تله‌های تستی گزینهٔ (۱): یاخته‌های ماهیچهٔ قلبی و اسکلتی دارای ظاهر تیره و روشن هستند. دقت کنید شروع انقباض ماهیچه‌های قلبی تحت کنترل شبکهٔ هادی قلب است. / گزینهٔ (۳): این مورد برای ماهیچه‌های دهان و حلق صادق نیست زیرا شبکه‌های یاخته‌های عصبی موجود در دیوارهٔ لولهٔ گوارش از **مری تا مخرج** مشاهده می‌شوند. / گزینهٔ (۴): دقت کنید در پی تنفس هوازی، همواره با تولید CO_2، کربنیک اسید تولید می‌شود (*در حالی که در تنفس بی‌هوازی هم با تولید لاکتیک اسید این اتفاق می‌افتد*).

A ۱۱ ۱ در وظیفهٔ پشتیبانی، استخوان‌ها شکل بدن را تعیین و نیز چارچوبی ایجاد می‌کند تا اندام‌ها روی آن مستقر شوند. در وظیفهٔ حفاظت اسکلت استخوانی، بخش‌های حساسی مانند نخاع، قلب، مغز و شش‌ها را حفاظت می‌کند. سایر گزینه‌ها بنابر متن کتاب درسی درست هستند.

C ۱۲ ۲ در کم‌خونی‌های شدید، مغز زرد می‌تواند به مغز قرمز تبدیل شود. در فرد مبتلا به کم‌خونی شدید درصد حجمی یاخته‌های خونی (*هماتوکریت*) فرد کاهش یافته است.

تله‌های تستی گزینهٔ (۱): یاخته‌های اصلی معده، آنزیم‌های گوارشی تولید می‌کنند و ارتباطی به کم‌خونی ندارند. / گزینهٔ (۳): این مورد نمی‌تواند باعث بروز کم‌خونی در بدن انسان شود. / گزینهٔ (۴): گروه ویژه‌ای (*نه همهٔ آن‌ها*) از یاخته‌های کبدی و کلیوی وظیفهٔ تولید و ترشح هورمون اریتروپویتین را برعهده دارند.

C ۱۳ ۳ دقت کنید مطابق شکل مقابل، ماهیچهٔ دوسر بازو در ساعد به استخوان زندزبرین و ماهیچهٔ سه‌سر بازو در ساعد به استخوان زندزیرین متصل می‌شود.

تله‌های تستی گزینهٔ (۱): گیرنده‌های حس وضعیت در زمان تغییر طول ماهیچهٔ اسکلتی پیام عصبی حسی تولید می‌کنند و به دستگاه عصبی مرکزی انسان ارسال می‌کنند. تغییر طول یک ماهیچه ممکن است در زمان انقباض ماهیچه مشاهده شود و همچنین ممکن است در زمانی که ماهیچه در حالت استراحت قرار دارد و بیشتر کشیده می‌شود، این تغییر طول ماهیچه مشاهده شود (*مثل شکل مقابل*). در هر دوی این حالات پیام عصبی توسط گیرنده‌های حس وضعیت تولید می‌شود. / گزینهٔ (۲): هر دوی این ماهیچه‌های خارج از سر قرار دارند و پیام عصبی حرکتی مربوط به این ماهیچه‌ها ابتدا از نخاع خارج می‌شود. / گزینهٔ (۴): در طی انقباض طولانی‌مدت ماهیچه به همراه تغییر طول ماهیچه، ممکن است اکسیژن‌رسانی کافی نباشد و در نتیجه ماهیچه در طی تنفس بی‌هوازی، لاکتیک اسید تولید کند. لاکتیک اسید موجب تحریک گیرندهٔ درد می‌شود. همچنین چون ماهیچه در حال انقباض است، گیرنده‌های حس وضعیت نیز می‌توانند پیام عصبی تولید کنند.

B ۱۴ ۴ همهٔ مهره‌داران اسکلت درونی و لولهٔ گوارش دارند. جدایی کامل بطن‌ها در پرندگان و پستانداران و برخی خزندگان مثل کروکودیل‌ها رخ می‌دهد.

تله‌های تستی گزینهٔ (۱): دقت کنید برای مهره‌داران دارای قلب چهارحفره‌ای و گردش خون مضاعف صادق نیست. / گزینهٔ (۲): مثلاً برای حشرات صادق نیست. / گزینهٔ (۳): دقت کنید جانوری مانند عروس دریایی، دستگاه اختصاصی برای گردش مواد ندارد.

A ۱۵ ۳ با آزاد شدن یون‌های کلسیم از شبکهٔ آندوپلاسمی یاخته‌های ماهیچه‌ای، این یون‌ها در تماس با رشته‌های پروتئینی قرار می‌گیرند، اما ناقل‌های عصبی به گیرنده‌های خود در سطح غشای یاخته متصل می‌شوند.

تله‌های تستی گزینهٔ (۱): نادرست است. همان‌طور که در شکل کتاب درسی می‌بینید، رشته‌های میوزین حتی در بیشترین انقباض ماهیچه، نمی‌توانند به خط Z متصل شوند و همچنین رشته‌های اکتینی در ابتدا به خط Z متصل هستند. / گزینهٔ (۲): نادرست است. رشته‌های اکتین و میوزین کوتاه نمی‌شوند، بلکه طول بخش روشن کاهش می‌یابد. / گزینهٔ (۴): نادرست است. مولکول‌های دنا درون هسته‌های یاختهٔ ماهیچه‌ای قرار دارند و رشته‌های میوزین و اکتین در ساختار تارچه‌ها قرار دارند. همچنین این یاخته‌ها، تقسیم ندارند که پوشش هسته از بین برود.

A ۱۶ ۱ ماهیچه‌ها برای تجزیهٔ کامل گلوکز به اکسیژن کافی نیاز دارد. در فعالیت‌های شدید که اکسیژن کافی به ماهیچه‌ها نمی‌رسد، تجزیهٔ گلوکز به صورت بی‌هوازی انجام می‌شود. در اثر این واکنش‌ها لاکتیک اسید تولید می‌شود که در ماهیچه انباشته می‌شود. دقت کنید در طی این فرایند کربن دی‌اکسید تولید نمی‌شود و لاکتیک اسید تولید می‌شود.

تله‌های تستی گزینهٔ (۲): دقت کنید آنزیم گوارشی بزاق، آمیلاز است و نشاسته را تجزیه می‌کند و در تجزیهٔ گلیکوژن نقش ندارد. / گزینهٔ (۳): ممکن است گلوکز مورد نیاز خود را از خون دریافت کند. / گزینهٔ (۴): تنفس هوازی برای تجزیهٔ کامل گلوکز انجام می‌شود، طی این فرایند طبق کتاب درسی، کربن دی‌اکسید تولید می‌شود. در سال آینده می‌خوانید وقتی از تجزیهٔ کامل گلوکز صحبت می‌شود، اشاره به چرخهٔ کربس و زنجیرهٔ انتقال الکترون در تنفس هوازی دارد.

C ۱۷ ۲ موارد (الف) و (د) صحیح می‌باشند.

تله‌های تستی الف) دستور حرکتی هر ماهیچهٔ اسکلتی، توسط مغز و یا نخاع «مراکز نظارت بر اعمال بدن» صادر می‌شود. / ب) گروهی از استخوان‌ها در مفاصل گوی و کاسه تحت تأثیر نیروی ماهیچه‌های اسکلتی می‌توانند در بیش از یک جهت حرکت کنند. / ج) برای استخوان‌های شرکت‌کننده در محل مفاصل ثابت صحیح نیست. / د) ماهیچه‌های اسکلتی با اتصال به استخوان‌ها باعث ایجاد حرکت ارادی می‌شوند.

A ۱۸ ۳ در صورت سؤال گفته شده کدام ویژگی **فقط** دربارهٔ **بسیاری** از ماهیچه‌های اسکلتی درست است. بسیاری از ماهیچه‌های بدن هر دو نوع یاخته را دارند. تار ماهیچه‌ای نوع کند، برای حرکات استقامتی مانند شنا کردن ویژه شده است. تارهای ماهیچه‌ای تند سریع منقبض می‌شوند. این تارها مسئول انجام انقباضات سریع مثل دوی سرعت و بلند کردن وزنه‌اند.

تله‌های تستی گزینهٔ (۱): دقت کنید ماهیچه‌های اسکلتی بدن انسان، از گلوکز نیز برای تولید انرژی لازم برای انقباض استفاده می‌کنند. / گزینهٔ (۲): این مورد برای همهٔ ماهیچه‌های اسکلتی به صورت استوانه‌ای با چندین هسته دیده می‌شوند. در واقع هر یاخته از به هم پیوستن چند یاخته در دورهٔ جنین ایجاد می‌شود و به همین دلیل علت چند هسته دارد. / گزینهٔ (۴): با رسیدن پیام از مراکز عصبی، تحریک از طریق همایهٔ ویژه‌ای از یاختهٔ عصبی به یاختهٔ ماهیچه‌ای می‌رسد و ناقل عصبی از پایانهٔ یاختهٔ عصبی آزاد می‌شود. با اتصال این ناقلین به **گیرنده‌های خود در سطح یاختهٔ ماهیچه‌ای**، یک موج تحریکی در طول غشای یاخته ایجاد می‌شود.

B ۱۹ ۲ دقت کنید همهٔ مهره‌داران دارای طناب عصبی پشتی و ایمنی غیراختصاصی و اختصاصی هستند.

تله‌های تستی گزینهٔ (۱): نادرست است. دقت کنید حشرات فقط یک طناب عصبی شکمی دارند. / گزینهٔ (۳): نادرست است. مثلاً عروس دریایی و هیدر دارای شبکهٔ عصبی هستند و فاقد تقسیم بندی مرکزی و محیطی هستند. / گزینهٔ (۴): نادرست است. مثلاً جیرجیرک دارای پرده‌های صماخ می‌باشد و همچنین اسکلت بیرونی دارد. خط جانبی در ماهی‌ها دیده می‌شود که اسکلت درونی دارند.

A ۲۰ ۴ بسیاری از یاخته‌های ماهیچه‌ای اسکلتی به استخوان متصل هستند و همچنین دارای پروتئین میوگلوبین در ساختار خود می‌باشند. یاخته‌های ماهیچه‌ای اسکلتی چندهسته‌ای بوده و از ادغام چندین یاخته در دوران جنینی ایجاد شده‌اند (*مبادا فکر کنید که منظور این گزینه این است که همهٔ ماهیچه‌ها به استخوان متصل‌اند*).

تله‌های تستی گزینهٔ (۱): به عنوان مثال **یون کلسیم** می‌تواند سبب انقباض ماهیچه‌های صاف شود. همچنین **هورمون**‌های بخش مرکزی غدد فوق کلیه نیز می‌توانند باعث انقباض ماهیچه‌های صاف دیوارهٔ رگ‌های خونی شوند. / گزینهٔ (۲): گیرنده‌های حس وضعیت نیز با یاخته‌های ماهیچه‌ای اسکلتی در ارتباط هستند. این گیرنده‌ها در واقع بخشی از رشته‌های عصبی **حسی** هستند. / گزینهٔ (۳): برای یاخته‌های ماهیچه‌ای قلب صادق نیست چون با تحریک بخش هادی منقبض می‌شود.

پاسخ آزمون برگزیدهٔ سؤالات سراسری

A ۱ ۱ ماهیچه توأم در پشت ساق پا می‌باشد و در حالت ایستاده به ماهیچه چهارسر و دوسر ران نزدیک است ولی ماهیچه‌های دلتایی و ذوزنقه و دوسر بازو مربوط به دست‌ها و گردن می‌باشد.

A ۲ ۳ استخوان ران، نوعی استخوان دراز است. تنهٔ استخوان‌های دراز توسط بافت پیوندی **رشته‌ای** احاطه می‌شود و بیشتر از بافت استخوانی **متراکم** تشکیل شده است که حفرهٔ مرکزی را در بخش اسفنجی احاطه نموده است (*بافت استخوانی متراکم از سیستم‌های هاورس تشکیل شده است*). مغز استخوان، حفرهٔ وسط استخوان را در بافت اسفنجی پر می‌کند ولی در مجرای هاورس مغز استخوان وجود ندارد.

تله‌های تستی گزینهٔ (۱): مجرای هاورس، مغز استخوان ندارد. / گزینهٔ (۲): در سطح استخوان، بافت پیوندی رشته‌ای وجود دارد. / گزینهٔ (۴): تنه یا طول استخوان، بیشتر حاوی بافت متراکم است.

A ۳ ۳ تارچه‌ها درون یاخته ماهیچه‌ای وجود دارند و توسط انشعابات لوله‌مانند شبکهٔ آندوپلاسمی احاطه می‌شوند و انشعابات این لوله‌ها وارد تارچه‌ها می‌شود.

A ۴ ۱ تارچه درون تار ماهیچه‌ای است که حاوی سارکومر و پروتئین‌های میوزین و اکتین می‌باشد. در اطراف تارچه‌ها شبکه آندوپلاسمی پرکلسیمی وجود دارد که لوله‌های آن کلسیم را با انتشار تسهیل شده وارد تارچه می‌کند (*تارهای ماهیچه‌ای توسط بافت پیوندی احاطه شده‌اند (نه تارچه‌ها!)*).

A ۵ ۳ ماهیچهٔ ذوزنقه‌ای از ماهیچه‌های اسکلتی است. در ماهیچهٔ اسکلتی واحد ساختاری، تار ماهیچه‌ای ولی واحد انقباض سارکومر است. تار یاخته ماهیچه‌ای است که درون آن تعدادی تارچه وجود دارد. هر تارچه از تعدادی سارکومر متوالی تشکیل شده است. هر یاخته ماهیچه‌ای را میون یا تار ماهیچه‌ای می‌نامند، بنابراین گزینهٔ (۳) غلط است.

B ۶ ۳ شکل، نشان‌دهندهٔ رباط است و رباط، نوعی بافت پیوندی رشته‌ای است. در بافت پیوندی، یاخته‌ها، دارای فاصله و فضای بین‌یاخته‌ای زیادی هستند.

C ۷ ۱ ماهیچهٔ حلقوی دور چشم انسان، اسکلتی و ارادی است و در آن، بافت پیوندی دور یاخته‌های ماهیچه‌ای را اشغال کرده است. گزینهٔ (۲) در مورد هر **تار** درست است. در مورد گزینهٔ (۳) باید بدانید که واحد ساختاری، ماهیچهٔ تار است که توسط غشای پلاسمایی (*غشای یاخته ماهیچه‌ای*) احاطه شده. در مورد گزینهٔ (۴) هم باید بدانید که رشته‌های نازک در اطراف و قطور در وسط سارکومر هستند.

C ۸ ۳ بخش مشخص شده، ماهیچهٔ صاف طولی موجود در معدهٔ انسان را نشان می‌دهد که غیرمنشعب می‌باشد (*انشعاب مخصوص یاخته‌های ماهیچهٔ قلبی است*) و ساختار رشته‌ای دارد ولی محتوی شبکهٔ آندوپلاسمی یا آندوپلاسمی پرکلسیم با ذخیرهٔ زیاد یون کلسیم می‌باشد ولی فاقد بخش‌های تیره و روشن می‌باشد چون ماهیچهٔ صاف است.

B ۹ ۴ سر استخوان دراز بیشتر دارای بافت اسفنجی می‌باشد. با توجه به متن کتاب در این بافت برخلاف بافت متراکم تنه استخوان، سیستم هاورس، مجاری هم‌مرکز، استوانه‌ها و مغز زرد وجود ندارد. در هر بافت پیوندی برخلاف بافت پوششی فضای بین‌یاخته‌ای زیاد است.

C ۱۰ ۳ در فرد میانسال سالم، مغز قرمز در تنهٔ استخوان دراز مثل زند زبرین وجود ندارد و در بخش اعظم از تنه استخوان زند زبرین که دراز است بافت متراکم با کلاژن و مادهٔ زمینه‌ای از پروتئین، مواد معدنی و مجاری هاورس متعدد وجود دارد ولی مغز استخوان در گزینهٔ (۱)، فضای بین‌یاخته‌ای **اندک** در گزینهٔ (۲) و یاخته‌های نامنظم در گزینهٔ (۴) نادرست می‌باشند.

A ۱۱ ۴ دقت کنید که بخش‌های روشن و تیره درون تارچه قرار دارند، در نتیجه در تماس با اندامک‌ها و غشای یاخته (*غشای یاخته ماهیچه‌ای*) نیستند ولی برای انقباض به یون کلسیم نیازمندند.

A ۱۲ ۲ سارکومر درون تارچه واقع است که می‌تواند با آزاد شدن کلسیم از شبکهٔ آندوپلاسمی در تماس مستقیم با یون کلسیم قرار گیرد ولی هسته و سایر اندامک‌ها و غشای پلاسمایی ماهیچه در تماس با سیتوپلاسم و تار می‌باشد.

B ۱۳ ۳ ماهیچهٔ سه‌سر بازو توسط زردپی که بافت پیوندی محکم و رشته‌ای می‌باشد به استخوان **کتف** که نوعی استخوان پهن از شانه است، متصل شده است.

تله‌های تستی گزینهٔ (۱): تارچه‌ها در ساختار ماهیچه موازی یکدیگر قرار گرفته‌اند ولی به هم چسبیده نیستند، زیرا برطبق شکل کتاب، دور آن‌ها شبکهٔ آندوپلاسمی قرار دارد. / گزینهٔ (۲): هر نوع انقباض طول ماهیچه را کوتاه نمی‌کند، برخی انقباض‌ها مثل حالت ایستادن بدون حرکت، بدون تغییر طول ماهیچه می‌باشد. / گزینهٔ (۴): انقباض ماهیچه‌های اسکلتی مثل سه‌سر بازو همواره آگاهانه نیست، مثل انعکاس عقب کشیدن دست.

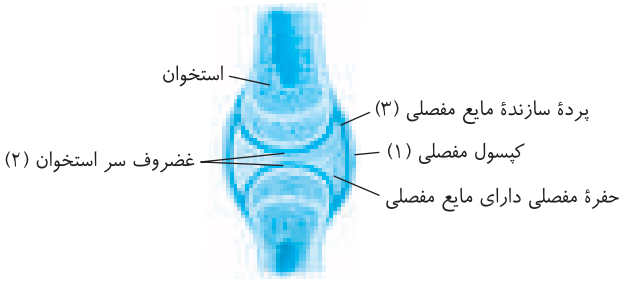

B ۱۴ ۱) شکل مفصل را نشان می‌دهد و (۱) کپسول مفصلی، (۲) غضروف سر استخوان و (۳) پردهٔ سازندهٔ مایع مفصلی است. کپسول مفصلی از بافت پیوندی رشته‌ای همانند رباط‌ها است و دارای رشته‌های کشسان و کلاژن می‌باشد.

تله‌های تستی گزینهٔ (۲): بافت‌های پیوندی سست مادهٔ زمینه‌ای فراوان دارند. بافت غضروفی نیز نوعی پیوندی و دارای مادهٔ زمینه‌ای می‌باشد. / گزینهٔ (۳): پردهٔ سازندهٔ مایع مفصلی است که به غضروف و کپسول مفصلی متصل است. / گزینهٔ (۴): یاخته‌های ماهیچه‌ای توسط بافت **پیوندی** کنار هم قرار دارند نه یاخته‌های بافت پوششی!

C ۱۵ ۱) شکل مفصل را نشان می‌دهد و (۱) کپسول مفصلی، (۲) غضروف سر استخوان و (۳) پردهٔ سازندهٔ مایع مفصلی می‌باشد. یادت نره QR code

تله‌های تستی گزینهٔ (۱): درست است. هم کپسول مفصلی و هم غضروف از نوع پیوندی هستند و غشای پایه ندارند. / گزینهٔ (۲): نادرست است. یاخته‌های بافت غضروفی منشعب نیستند. / گزینهٔ (۳): نادرست است. یاخته‌های کپسول مفصلی مدور نیستند و از طرفی بافت‌های پیوندی آن مادهٔ زمینه‌ای کمی در این بافت رشته‌ای نسبت به غضروف و پیوندی سست ایجاد می‌کنند. / گزینهٔ (۴): نادرست است. گیرندهٔ وضعیتی در زردپی‌ها، کپسول مفصلی و ماهیچهٔ اسکلتی وجود دارد.

A ۱۶ ۲) طبق متن کتاب **هر** یاختهٔ ماهیچهٔ اسکلتی از به هم پیوستن چند یاخته در دوران جنینی ایجاد شده است و به همین علت چندهسته‌ای می‌باشد.

تله‌های تستی گزینهٔ (۱): فقط تارهای ماهیچه‌ای **تند** (*سفید*) بیشتر انرژی خود را به روش **بی‌هوازی** به دست می‌آورند. / گزینهٔ (۳): هم تار تند و هم تار کند هر دو نمی‌توانند بیشترین انرژی را از کراتین فسفات به دست آورند. / گزینهٔ (۴): فقط تارهای اسکلتی **کند** (*قرمز*) دارای مقدار زیادی **میوگلوبین** هستند نه هر تار ماهیچه‌ای اسکلتی! یادت نره QR code

B ۱۷ ۳) طبق متن کتاب **بسیاری** از ماهیچه‌های بدن هر دو نوع یاختهٔ تند و کند را دارند. گزینهٔ (۲) برای همهٔ ماهیچه‌های اسکلتی صحیح است و در گزینهٔ (۱) نیز قید «فقط» و اصطلاح «سوختن» نادرست است. گزینهٔ (۴) کلاً درست نیست. گیرنده درون تار نیست، در سطح آن است.

B ۱۸ ۲) برای تعیین سرعت و ترکیب شیرهٔ پروردهٔ گیاهان از **شته** که نوعی **حشره** است استفاده می‌کنند. اسکلت این جانداران **بیرونی** است و علاوه بر کمک به حرکت، نقش حفاظتی دارد.

تله‌های تستی گزینهٔ (۱): در هنگام انقباض قلب در گردش خون باز این جانوران منافذ آن بسته است. / گزینهٔ (۳): با تحریک گره در هر بند بدن، فقط ماهیچه‌های **همان بند** فعال می‌شوند نه همهٔ بدن! / گزینهٔ (۴): یک طناب عصبی شکمی دارند، دو طناب عصبی مربوط به پلاناریا است. یادت نره QR code

B ۱۹ ۲) تارهای کند، مقدار میوگلوبین قرمز بیشتری از تار تند دارند که بیشتر تنفس هوازی و واکنش‌های چرخهٔ کربس انجام می‌دهند.

تله‌های تستی گزینهٔ (۱): تارهای تند، سرعت انقباض بیشتر دارند و زودتر خسته می‌شوند. / گزینهٔ (۳): تارهای کند، *ATP* بیشتری از مواد غذایی آزاد می‌کنند ولی سرعت کندتری از تارهای تند دارند. / گزینهٔ (۴): تعداد میتوکندری (*اندامک روغن‌ساز*) در تارهای کند از تند بیشتر است ولی سرعت انقباض در تارهای تند بیشتر می‌باشد. یادت نره QR code

B ۲۰ ۲) علامت سؤال، کپسول مفصلی با بافت پیوندی رشته‌ای را نشان می‌دهد که همانند بافت پیوندی و زردپی انتهای ماهیچه، مادهٔ زمینه‌ای اندک دارد.

تله‌های تستی گزینهٔ (۱): انعطاف‌پذیری کپسول رشته‌ای **همانند** رباط، کم می‌باشد، چون پیوندی رشته‌ای می‌باشد. / گزینهٔ (۳): پشتیبانی از لایهٔ پوششی بر عهدهٔ بافت پیوندی سست است که برخلاف پیوندی رشته‌ای، یاخته‌های **زیادی** دارد. / گزینهٔ (۴): رشته‌های گلیکوپروتئینی هم در غشای پایه و هم در مادهٔ زمینه‌ای بافت پیوندی وجود دارد. یادت نره QR code